

2. LÉKAŘSKÁ FAKULTA

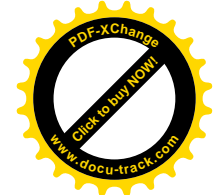

Klinika rehabilitace a tělovýchovného lékařství

Veronika Hlaváčová

Fyzioterapie po reverzní náhradě ramenního kloubu

Bakalářská práce

Praha 2012

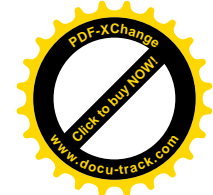



Autor práce: **Veronika Hlaváčová**

Vedoucí práce: **Mgr. Lucie Oplová**

Oponent práce:

Datum obhajoby: **2012**

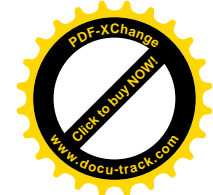



Bibliografický záznam

HLAVÁČOVÁ, Veronika. *Fyzioterapie po reverzní náhradě ramenního kloubu*. Praha: Karlova univerzita, 2. lékařská fakulta, Klinika rehabilitace a tělovýchovného lékařství, 2012. 87 s. Vedoucí diplomové práce Mgr. Lucie Oplová.

Anotace

Reverzní náhrada ramenního kloubu není běžnou technikou, přesto se rychle rozvíjí a množství dostupné literatury o této problematice pomalu narůstá, i když nedosahuje takového počtu jako u klasické náhrady ramenního kloubu. Na základě dostupné literatury je v práci popisována problematika reverzní náhrady ramenního kloubu z pohledu fyzioterapie. V jednotlivých podkapitolách jsou uvedeny indikace a kontraindikace reverzní náhrady ramenního kloubu. Dále práce přibližuje operační techniku a možné komplikace. Hlavní část práce je zaměřena na rehabilitační postupy. Fyzioterapie je rozdělena do čtyř částí. V první fázi se dbá především na ochranu kloubu a zachování pasivního rozsahu pohybu. V druhé fázi rehabilitace se věnuje aktivnímu udržování rozsahu pohybů s důrazem na správné stereotypy. Třetí fáze se více soustředí na komplexní posilování. Poslední fáze je domácí program, ve kterém se pacient navrácí k lehkým domácím pracem a volnočasovým aktivitám. Praktickou část práce tvoří přehled fyzioterapie určený pro fyzioterapeuty. Přehled je taktéž koncipován do čtyř fází a doplněn fotodokumentací.



Annotation


The reverse shoulder replacement isn't common method, but it develops quickly and the amount of accessible literature on this issue has been increasing slowly although it should be noted that the quantity of literature concerning classic shoulder replacement is much higher. The questions of total shoulder replacement are described on the basis of available documentation in physiotherapy connection. There is mentioned indications and contraindication for the reverse shoulder replacement in chapters. This paper covers the issue of the surgery technique and complications. The main part is focussed to physiotherapy. Physiotherapy is divided to four phases. In the first phase, there is cared mainly to joint protection and maintenance of passive range of motions. In the second phase, physiotherapy attends to maintenance of active range of motions with accent to correct stereotypes. The third phase, there is described complex strengthening. The last phase is independent home program. The practice part is guideline for physiotherapist. There is short description of examination and basic concept of rehabilitation processes in individual phases.

Klíčová slova

reverzní náhrada, ramenní kloub, rehabilitace

Keywords

reverse replacement, shoulder joint, rehabilitation




Prohlášení

Prohlašuji, že jsem bakalářskou práci zpracovala samostatně pod vedením Mgr. Lucie Oplové, uvedla všechny použité literární a odborné zdroje a dodržovala) zásady vědecké etiky. Dále prohlašuji, že stejná práce nebyla použita pro k získání jiného nebo stejného akademického titulu.



V Praze 20. dubna 2012

Veronika Hlaváčová





Poděkování

Ráda bych poděkovala Mgr. Lucii Oplové za vstřícnost a cenné rady. Dále bych ráda poděkovala svojí rodině.





Obsah

ÚVOD	7
1 ZÁKLADNÍ INFORMACE A VÝVOJ REVERZNÍ NÁHRADY RAMENNÍHO KLOUBU	8
1.1 IMPLANTÁTY	8
1.1.1 Komponenty implantátu	8
1.1.2 Systémy implantátů	8
1.1.3 Vliv velikosti glenosféry na rozsah pohybu a incidenci skapulárního notching	11
1.1.4 Cementování	12
1.2 BIOMECHANIKA RAMENNÍHO KLOUBU S POŠKOZENÍM ROTÁTOROVÉ MANŽETY	13
1.3 ROZSAH POHYBU	14
1.3.1 Omezení zevní rotace	15
1.4 SVALOVÁ SÍLA	15
2 INDIKACE	17
2.1 ARTRÓZA S POŠKOZENÍM ROTÁTOROVÉ MANŽETY	17
2.2 ZLOMENINY PROXIMÁLNÍHO HUMERU	18
2.3 REVMATOIDNÍ ARTRITIDA	20
2.4 NÁDOR PROXIMÁLNÍHO HUMERU	21
2.5 POŠKOZENÍ ROTÁTOROVÉ MANŽETY BEZ ARTROPATIE	21
2.6 RUPTURA ŠLACHY DELTOVÉHO SVALU S POŠKOZENÍM ROTÁTOROVÉ MANŽETY	22
3 KONTRAINDIKACE	24
3.1 INFEKT V OBLASTI RAMENNÍHO KLOUBU	24
3.2 DEFEKT A PARALÝZA DELTOVÉHO SVALU	24
3.3 VÝRAZNÝ KOSTNÍ DEFEKT GLENOIDU	24
3.4 PSYCHICKY LABILNÍ A NESPOLUPRACUJÍCÍ PACIENT	24
4 OPERAČNÍ TECHNIKA	25
4.1 OPERAČNÍ PŘÍSTUP	25
4.1.1 Anterosuperiorní přístup	25
4.1.2 Deltopektorální přístup	25
4.1.3 Transdeltoidální přístup	26
4.2 OPERAČNÍ POSTUP	26
5 KOMPLIKACE	29
5.1 SKAPULÁRNÍ NOTCHING	29
5.2 INSTABILITA	31
5.3 KOMPLIKACE GLENOIDÁLNÍ KOMPONENTY	32
5.4 INFEKCE	32



5.5	FRAKTURY AKROMIONU	33
6	DOSA VADNÍ VÝSLEDKY REVERZNÍ NÁHRADY RAMENNÍHO KLOUBU	34
6.1	ROZSAH POHYBU PŘED A PO OPERACI	34
6.2	POROVNÁNÍ HEMIARTROPLASTIKY S REVERZNÍ NÁHRADOU JAKO ŘEŠENÍ POŠKOZENÍ ROTÁTOROVÉ MANŽETY	35
6.3	JAK SPOKOJENOST PACIENTA SOUVISÍ S OSTATNÍMI FAKTORY ÚSPĚŠNOSTI REVERZNÍ NÁHRADY	36
7	VYŠETŘENÍ A SYSTÉMY HODNOCENÍ	38
7.1	CONSTANT MURLEY SCORE	38
7.2	SIMPLE SHOULDER TEST	38
8	FYZIOTERAPIE	39
8.1	CÍLE FYZIOTERAPIE	39
8.1.1	Ochrana kloubu	39
8.1.2	Funkce deltového svalu	40
8.1.3	Rozsah pohybu a návrat funkce	40
8.2	FÁZE FYZIOTERAPIE	41
8.2.1	I. fáze – časná pooperační fáze, fáze ochrany kloubu	41
8.2.1.1	Pooperační imobilizace	43
8.2.1.2	Kryoterapie	43
8.2.2	II. fáze- aktivní pohyb, mírné posilování	44
8.4.2.1	Rehabilitace lopatky	45
8.4.2.2	Stresová fraktura akromionu	45
8.2.3	III. fáze – přiměřené posilování	46
8.2.4	IV. fáze – kontinuální domácí program	46
8.3	OMEZENÍ BEZ OHLEDU NA FÁZI FYZIOTERAPIE	47
8.4	PŘEHLED FYZIOTERAPIE PO REVERZNÍ NÁHRADĚ RAMENNÍHO KLOUBU	47
9	DISKUZE	54
	ZÁVĚR	59
	REFERENČNÍ SEZNAM	60
	SEZNAM PŘÍLOH	63
	PŘÍLOHY	64



SEZNAM ZKRATEK

ADL – Activity of daily living

FN – Fakultní nemocnice

DPP – deltopektorální přístup

PRM – poškození rotátorové manžety

RK – ramenní kloub


RM – rotátorové manžeta

RNRK – reverzní náhrada ramenního kloubu

SN – skapulární notching

SPADI - The Shoulder Pain and Disability Index

TDP – transdeltoidální přístup



ÚVOD

Reverzní náhrada ramenního kloubu je moderní a inovační technika. Obrácený anatomický princip je unikátní právě u ramenního kloubu, u kterého jako jediného se tento princip zatím využívá. I když je to už několik desetiletí, co Grammont přišel s návrhem tohoto typu endoprotézy, více se začal využívat až v 90. letech minulého století a stále není běžné na všech pracovištích, přesto jeho obliba roste.



Původně byla reverzní náhrada ramenního kloubu určena pro pacienty s poškozením rotátorové manžety, kde díky reverznímu principu byla zlepšena účinnost tahu deltového svalu, který se stal hlavním svalem, umožňujícím pohyb v ramenním kloubu. Později se začala reverzní náhrada používat i pro jiné indikace.

Tak jako u klasické náhrady ramenního kloubu nebo i jiného kloubu je fyzioterapie velmi důležitá. Je jedním z faktorů, na kterých závisí úspěšnost operace. Pokud není fyzioterapie vedena správně, může to mít vliv na výsledný funkční stav pacienta. Přitom tento typ náhrady má určitá specifika, která by měl každý terapeut znát.

O fyzioterapii po reverzní náhradě ramenního kloubu česká literatura v podstatě neexistuje a ze zahraniční literatury se tímto tématem zabývá pouze jeden autor.

Pro správné sestavení rehabilitačního plánu a provádění terapie je nezbytné znát principy, na kterých je reverzní náhrada založena a další základní informace o této metodě, například jaké komplikace se mohou vyskytnout.

Práce se snaží shrnout dostupné poznatky o reverzní náhradě ramenního kloubu především z pohledu fyzioterapie a podle jedné dostupné literatury nastínit rehabilitační postup.



1 Základní informace a vývoj reverzní náhrady ramenního kloubu

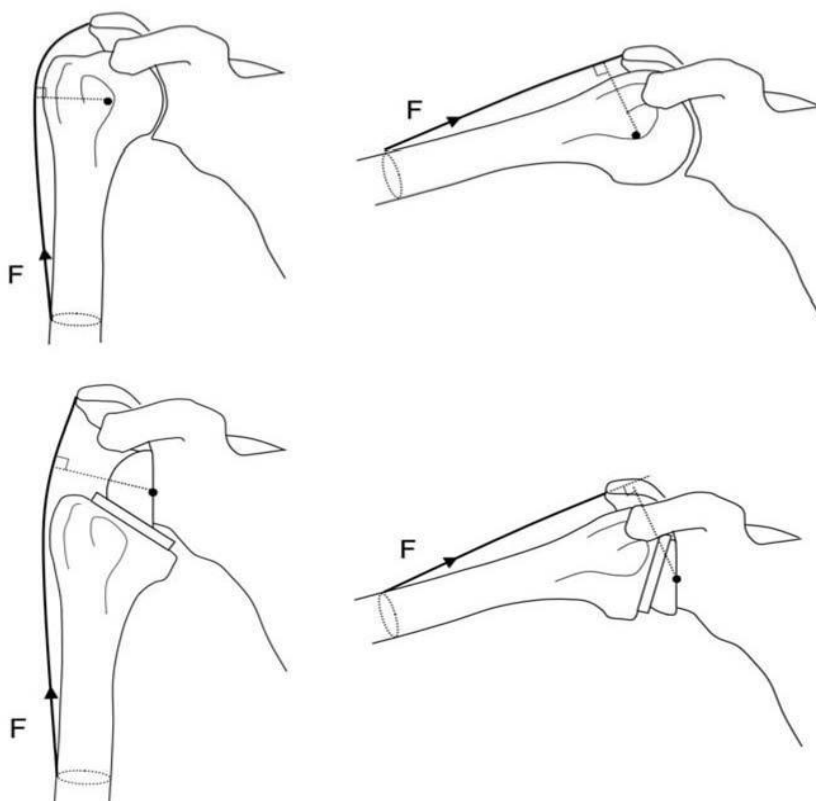
V druhé polovině 20. století vzniklo několik systémů, které obrazejí anatomický princip “hlavice v kloubní jamce“, vznikl tzv. reverzní princip, kdy je jamka součástí humerální komponenty a hlavice je fixována do glenoidu. Cílem této konstrukce je medializace a distalizace centra rotace ramenního kloubu (obr.1.), což podle biomechanického modelu zvýhodňuje účinnost tahu m. deltoideus (Pokorný et al., 2007, s. 37).

Reverzní náhrada ramenního kloubu (RNRK) byla primárně vyvinuta jako řešení těžkého chronického poškození rotátorové manžety (RM). Svalem, který by mohl aspoň částečně nahradit ve funkci RM, je m. deltoideus, jehož účinnost tahu se podpoří medializací a distalizací centra rotace.

Je to relativně nová metoda, reverzní princip náhrady poprvé popsal Grammont roku 1987. U prvních verzí implantátů byl velký problém s ukotvením glenoidální komponenty. Až v roce 1991 Grammont předvedl svůj nový implantát Delta, který se posléze dostal do klinické praxe (Pokorný et al., 2007, s. 37).

První velkou studii publikoval Sirveaux et al. (2004). Hodnotil 80 ramenních kloubů. 96% pacientů po operaci pocíťovalo úlevu od bolesti, aktivní elevace (spojení flexe s abdukci) se zvětšila ze 73° na 138°, avšak u 64% případů se vyskytl tzv. skapulární „notching“ (kontakt okraje humerální jamky s kaudálním pólem glenoidu s jeho následnou azurací). U pěti případů došlo k aseptickému uvolnění komponent a u sedmi k disociaci glenoidální komponenty a tři implantáty musely být zrevidovány. Následně byla publikována řada studií zaměřujících se na různé indikace a výsledky reverzní náhrady, komplikace atd.

Obrázek 1. Centrum rotace a pozice humeru a deltového svalu s paží v základní poloze a v abdukci u ramene s normální anatomii (nahore), reverzní náhrada ramenního kloubu s medializovaným centrem rotace a distalizací humeru v základní pozici a v abdukci (dole). (Gerber et al., 2009)



1.1 Implantáty

1.1.1 Komponenty implantátu

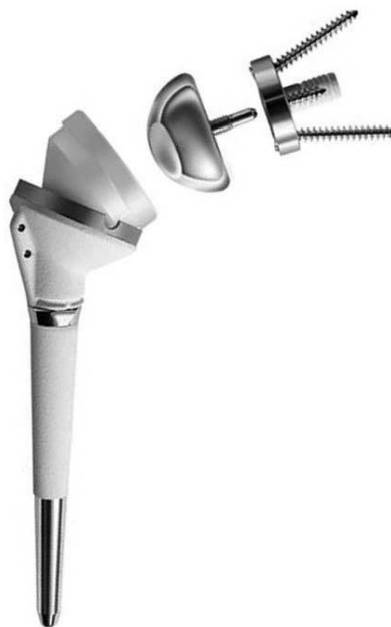Implantát je sestaven z dřívku obsahujícího diafýzu - distální část dřívku, epifýzu – mediální část dřívku a lateralizovanou jamku a hlavice sestavené z glenosféry – kulovitá část, metagleny, což je kovová destička. Na ní je připojena glenosféra a z druhé strany šrouby, které upevní komponenty v lopatce, šroubů může být různý počet i jejich rozmístění se liší podle daného typu a firmy, která ho vyrábí.

1.1.2 Systémy implantátů

Existuje několik verzí implantátu, které se v základním principu shodují. Nejstarším typem a stále dost používaným, minimálně podle počtu studií, které se na tento typ implantátu zaměřují, je implantát Delta (obr. 2.), který přišel na trh v roce

1991. Jeho princip spočívá kromě medializace a distalizace centra rotace i v prodloužení humeru. I když je stále velmi oblíbený, u jeho použití se objevuje několik komplikací ve větší míře než u ostatních nebo komplikace zcela specifické pro tento systém. Za prvé, u mnohem většího procenta případů se vyskytuje tzv. skapulární „notching“ - tedy uzurace kaudálního pólu glenoidu díky kontaktu s okrajem humerální jamky. Nejen Sirveaux (2004) ve své studii uvádí velkou četnost výskytu skapulárního „notchingu“ (64% případů). Druhým problémem tohoto typu endoprotézy je omezená zevní rotace. Za třetí, medializace a posun humeru distálně způsobuje ztrátu normální kontury deltového svalu, což není jen problémem kosmetickým, ale i zhoršení efektivity deltového svalu v protéze s menší vlastní stabilitou (Walker et al., 2011).

Obrázek 2. Delta III. Prothesis. (Boileau et al. 2005)



Dalším typem RNRK je systém Reverse Shoulder Prosthesis, který se od předchozího systému liší laterálnější pozicí centra rotace (Pokorný et al., 2007, s. 38).

Mezi další systémy RNRK na trhu patří implantáty od firmy Zimmer a Lima. Implantát Lima je k dispozici s dvěmi provedeními glenoidální hlavice – standardní a excentrická. Excentrická hlavice umožňuje nižší umístění centra rotace a tím snížení výskytu skapulárního notchingu (obr. 3).

Obrázek 3. Typ excentrické protézy Lima. (www.lima.it)


Nedá se říci, že by některý implantát byl nejlepší, každý preferuje jinou anatomickou změnu proti ostatním, která má vliv na některý pooperační faktor, jako je skapulární notching, stabilita atd. a v ostatních faktorech má zase o něco horší výsledky. Proto je volbou operátora, který typ implantátu bude pro daného pacienta nejlepší.

1.1.3 Vliv velikosti glenosféry na rozsah pohybu a incidenci skapulárního notchingu

Chou et al. (2009) předpokládali, že velikost glenosféry a změna centra rotace bude mít vliv na rozsah pohybu a incidenci skapulárního notchingu.

Pro porovnání si vybrali čtyři různé protézy od firmy Lima, 36mm koncentrickou, 36mm ekcentrickou, 44mm koncentrickou a 44mm ekcentrickou protézu. Zajímá je stupeň addukce, abdukce a celkový rozsah abdukčního pohybu.

Zatímco u prvního typu protézy (36mm koncentrická) byla addukce, tedy minimální abdukce 18° , tak u čtvrtého typu protézy (44mm ekcentrická) byla naměřena minimální abdukce pouhých $0,5^\circ$. Zajímavé jsou i hodnoty maximální abdukce. U prvního typu protézy činila 82° , u čtvrtého typu 94° , což je rozdíl 12° . Rozdíl je ještě více patrný pokud porovnáme celkový rozsah abdukce, u prvního typu je 65° oproti 94° u čtvrtého typu. 30° rozsahu pohybu může velmi zlepšit kvalitu života pacienta. Hodnoty ostatních typů protéz se pohybovaly v rozmezí hodnot prvního a čtvrtého typu



protézy. Excentrický typ protéz u obou typů zlepšil addukci oproti koncentrickým typům a větší velikost glenosféry měla spíše vliv na zlepšení maximální abdukce.

Medializace centra rotace značně zvyšuje riziko skapulárního notchingu (Gutierrez et al., 2007).

Podle tohoto tvrzení by měl čtvrtý typ protézy mít nejmenší riziko skapulárního notchingu. Lateralizace centra rotace u toho typu byla naměřena nejvyšší – 4,18mm, nejmenší lateralizaci centra rotace měl opět první typ protézy – 3,74mm.

Na druhou stranu lateralizace centra rotace zvyšuje sřížné síly na rozhraní protézy a kosti a může způsobit problém s fixací skapulární části protézy.

Pro objektivizaci tohoto problému by bylo vhodné provést studii na pacientech, protože studie in vivo nemusí zahrnout všechny faktory, které na daný problém mají vliv. Každopádně rozdíly ve výsledcích jsou natolik vypovídající, že autor konstatuje, větší 44mm ekcentrický typ protézy zvýšil rozsah pohybu zvětšením addukce i abdukce. Za velmi významné považuje, že se tímto typem protézy podařilo zvýšit rozsah addukce bez mechanické impingementu, což snižuje riziko skapulárního notchingu.



1.1.4 Cementování

Pro fixaci komponent náhrady se užívají dva systémy – cementovaná a necementovaná. Mezi rozhodující faktory patří individuální situace, věk pacienta, předpokládaná délka života, nosnost kosti a hlavně kvalita kosti. Kostní cement je v podstatě syntetické „lepidlo“, které komponentu a kost spojí dohromady, během pár sekund až minut je zatvrdlý a tedy funkční. Naopak necementovaná komponenta je pokryta speciální makroporózní vrstvou, která napomáhá vrůstání kosti do implantátu a tzv. osteointegraci. Necementované náhrady mají obecně lepší stabilitu, v menší míře se vyskytují uvolnění komponent a uvádí se i delší životnost endoprotéz.

Pro srovnání výsledků různých způsobů fixace u ramenního kloubu, musíme rozlišit humerální a glenoidální komponentu.

Běžně používané reverzní implantáty využívají kombinace cementování pro fixaci diafýzy humeru a necementovanou proximální fixaci metafýzy, avšak studie ukazují, že je lepší použití cementování pro obě části, jako prevence před „mikropohyby“ a zlepšení rotační stability (Walker et al., 2011).

Pro stabilizaci glenoidální části endoprotézy se většinou používají necementované komponenty. Důvodem pro použití necementované komponenty je opět



prevence mikropohybů. Lepší komprese je dosaženo použitím centrálního osového kolmého šroubu a několika dalšími periferními (Walker et al., 2011).

1.2 Biomechanika ramenního kloubu s poškozením rotátorové manžety

Protože RNRK byla primárně vyvinuta pro diagnózu poškození rotátorové manžety (PRM), biomechanika ramene s PRM byla důležitým východiskem pro vytvoření RNRK.


Svaly rotátorové manžety (RM) stabilizují glenohumerální kloub a centrují humerální hlavici v glenoidu (Kevin et al., 2011).

Princip ramenního kloubu se dá popsat slovy konkavita - komprese. Lépe řečeno princip balónu ležícím v „prohlubni“ - konkavitě stolu.

Větší hloubka konkavity znamená použití větší síly pro vytlačení míče z konkavity kvůli větší kompresivní zátěži (zatížení). U normálního ramene funkci kompresivního zatížení zastávají svaly rotátorové manžety. Ztráta funkce RM vede k instabilitě způsobené dysbalancí svalových sil v kloubu (Walker et al., 2011).

Dalším principem je glenoidální centrální linie. U normálního glenoidu je centrální linie kolmá k artikulující ploše glenoidu a je nakloněna přibližně 10° posteriorně vůči lopatce. Centrální linie je pilíř, na kterém leží hlavice humeru. Spojení glenohumerálního a skapulotorakálního pohybu zajišťuje udržení humerální hlavice nad centrální linií během pohybu. U ramenního kloubu s poškozením RM je tento vztah narušen. Svalová dysbalance může způsobovat, že používané pohybové vzorce vedou k patologickému opotřebení. Abnormální pohybové vzorce jsou také výsledkem změněného biomechanického a biochemického prostředí. Rozpoznání abnormálních pohybových vzorců může pomoci při předoperačním plánování. Ideálně je glenoidální komponenta umístěna podél centrální linie. Avšak u některých případů s kostním úbytkem glenoidu, plánování umístění komponenty není možné.

Posledním důležitou změnou oproti mechanice normálního ramenního kloubu je koncept impingement. Ten se vyskytuje mezi velkou tuberozitou humeru a akromionem a vede k rozrušování povrchu akromionu. U pacientů, kteří ztratí dynamickou stabilitu RM, jejich humerální hlavice migruje nahoru a opírá se o akromion. Použitím fixační opory, jako může být například reverzní náhrada se neutralizuje dynamická instabilita (Walker et al., 2011).



1.3 Rozsah pohybu

RNRK byla zkonstruována především pro zlepšení rozsahu pohybu flexe a abdukce, což má zajišťovat m. deltoideus. Studie zabývající se rozsahem pohybu abdukce a flexe, nebo elevace, což je spojení těchto dvou pohybů se velmi liší jak počtem pacientů, tak dobou sledování, četností měření a nakonec i v posuzovaných pohybech - někdo měří pouze elevaci, jiný abdukci a flexi zvlášť. To velmi ztěžuje porovnávání výsledků jednotlivých autorů.

Navíc každá studie používá jiný typ implantátu. To může být výhodné pro porovnávání typů implantátů mezi sebou nebo pro porovnání různých implantátů pro různé diagnózy.


Rozsah pohybu závisí na vzájemném působení měkkých tkání, reziduální funkce svalů RM a potenciálním pohybu, který protéza umožňuje (Walker et al., 2011).

Například ve studii 45 pacientů s různou diagnózou s implantovanou Grammontovou protézou (Delta III) se aktivní elevace RK zlepšila z předoperačních 55° na pooperačních 121°. (Boileau et al., 2006)

Cuff et al. (2008) studoval 121 pacientů a jejich abdukci, flexi a zevní rotaci RK. V abdukci se pacienti zlepšili z 61° na 109°, ve flexi z 63° na 118° a v zevní rotaci z 13° na 28°. Jde samozřejmě o průměrné hodnoty. Minimální doba sledování pacientů a jejich výsledků byla 1 rok. Všichni pacienti měli diagnózu poškození rotátorové manžety s artrózou RK, někteří však již dříve podstoupili jiné operační řešení.

Frakle et al. (2006) měl vzorek 60 pacientů s poškozením rotátorové manžety a artrózou, které sledoval po dobu 33 měsíců. Průměrná hodnota aktivní flexe se u pacientů zvýšila z původních 55° na 105° po operaci a průměrná hodnota abdukce se zvýšila z 41° na 102° pooperačně.

Herrmann et al. (2011) se zabýval tím, jaký vliv má biomechanika RNRK na nepoškozené svaly rotátorové manžety, konkrétně m. subscapularis, protože RNRK zvyšuje aktivní flexi a abdukci, ale rozsah aktivní zevní a vnitřní rotace se zpravidla nezvýší nebo dokonce sníží. U ramenních kloubů byl zjištěn pozitivní moment rotační síly, který je důležitý pro funkci a dynamickou stabilitu kloubu. Ztráta jejich funkce vede k menší kloubní kompresi a zvyšuje subluxační síly, to může napomáhat uvolnění glenoidu a instabilitě. Autor zjistil, že u všech ramenních kloubů s RNRK došlo k většímu addukčnímu momentu m. subscapularis, zatímco abdukční moment se snížil.



1.3.1 Omezení zevní rotace

Klinické studie RNRK opakovaně uvádějí zmírnění bolesti a funkční zotavení, ale při bližším pohledu odhalují nedostatečné zlepšení zevní rotace. To má velký vliv na spokojenost pacienta s funkcí ramenního kloubu s reverzní náhradou. Autoři spekulují na tím, zda navrácení anatomického umístění humeru zlepši napětí zbývajících nepoškozených svalů RM, a tím zajistí obnovení funkce. Věří, že u ramene s poškozením RM, nestabilní a proximálně migrující humerus zabraňuje nepoškozeným svalům v jejich funkci. Obnovením stability kloubu a obnovením napětí nepoškozených svalů pomocí více anatomické úpravy, dojde ke zlepšení zevní rotace. Avšak klinické studie ukazují, že obnovení laterální offsetu humeru vede ke zlepšení zevní rotace pooperačně i u řady jiných patologických podmínek. Tito autoři dále věří, že navrácení napětí svalů by také mohlo zlepšit stabilitu kloubu zvýšením komprese humeru (Walker et al., 2011).

Pro pacienty s těžkým omezením zevní rotace už před operací může být velmi prospěšný transfer m. latissimus dorsi a m. teres major. Gerber et al. (2006) tvrdí, že absence m. teres minor je prediktivním faktorem pro oslabení zevní rotace a obhajují přemístění zvláště m. latissimus dorsi pro zvětšení rotační síly. Grammont et al. (1993) spekuluje, zda po RNRK nemůže zadní část deltového svalu pomoci rotaci, ale žádná biomechanická studie toto zatím nepotvrdila.



1.4 Svalová síla

Kwon et al. (2010) se zabýval tím, jaká je potřebná síla k elevaci paže u zdravého ramene a u ramene s RNRK. Navíc porovnával dva typy implantátů - De Puy Delta III a Encore RSP.

Podle jeho měření je k elevaci paži s RNRK u obou typů implantátů potřeba méně síly než u zdravého ramene, zvláště v 60°.



U normálního zdravého ramenního kloubu byla největší síla zjištěná v 90° elevace a stále klesala s další elevací. Avšak pro RNRK byla největší síla naměřena v 60° a 70° elevace a prakticky se neměnila s další elevací. Tento výsledek ukazuje, že pro pacienta s RNRK je potřeba méně úsilí pro elevaci paže 60°, a tedy, že elevace paže může být snadněji obnovena s RNRK.

Biomechanika reverzní náhrady podporuje tah deltového svalu, ale zda je svalová síla s RNRK dostatečná, na to se pokusil odpovědět Alta et al. (2012). Ve své



studii dynamometrem měřil sílu v abdukci a addukci a v rotacích v RK. I když měl vzorek pacientů, kde bylo operováno pouze 24 RK, výsledky jsou vypovídající. Pouze 13 pacientů bylo schopných podstoupit testování a dodržet protokol. Naměřená síla odpovídá 13% až 71% síle zdravého ramene. V měření abdukce a addukce bylo dosaženo větší síly, protokol byli schopni dodržet všichni pacienti, přesto se nikomu nepodařilo dosáhnout větší síly než 78% síly zdravého ramene. Autor z toho vyvozuje, že pacienti s RNRK mají menší svalovou sílu v těchto pohybech oproti jedincům s nepoškozeným RK. Dále autor usuzuje, že hlavním důvodem menšího rozsahu pohybů je právě menší svalová síla.

Podle výsledků zjistil, že existuje korelace mezi svalovou silou v abdukci a zevní rotací a Constant Murley score.



2 Indikace

Primárně byla RNRK vytvořena pro pacienty s poškozením rotátorové manžety spojené s artrózou, což je dodnes nejčastější indikace. Postupem času se ale začala používat i u jiných indikací, jako fraktury proximálního humeru, ať už jako jejich okamžité řešení, nebo řešení následků, revmatoidní artritida, tumor proximálního humeru a také poškození rotátorové manžety bez artrózy, což je dodnes velmi diskutované téma, protože není běžné řešit poškození svalů nebo svalového komplexu náhradou kloubu. Možná ještě překvapivější, ovšem spíše výjimečnou indikací je ruptura šlachy m. deltoideus spojená s PRM a artrózou.

2.1 Artróza s poškozením rotátorové manžety

Nejčastější indikací pro RNRK je artróza RK spojená s poškozením rotátorové manžety. Pokud vznikne PRM, které se ihned neřeší, kloub není v optimálním postavení zatížení kloubních ploch a snadněji vzniká artróza. Podle Mucaulaye et al. (2010) hrají ve vývoji artrózy spojené s PRM roli, jak mechanické, tak i nutriční faktory.

Mezi mechanické faktory patří ztráta dynamických stabilizátorů a ztráta funkce konkavita-komprese, která je za běžných podmínek zajišťována svaly rotátorové manžety. Masivní poškození RM může způsobit migraci proximálního humeru, což může vést až ke vzniku abnormálního traumatu nebo opotřebením glenohumerální chrupavky, glenoidu, akromionu, akromioklavikulárního kloubu a korakoideu.



Ztráta uzavřených kloubních prostor vede k extravazaci synoviální tekutiny, změně intra-artikulárního tlaku a přísunu živin ke kloubní chrupavce. Kromě toho, inaktivita kloubu způsobuje osteoporózu a nakonec zhroucení subchondrální kosti hlavičky humeru.

Artróza RK spojená s PRM více postihuje starší pacienty, spíše ženy než muže.

Při fyzikálním vyšetření je první známkou atrofie m. supraspinatus a m. infraspinatus.

Pacienti často popisují svoje obtíže jako chronické, progresivní bolesti ramene zhoršující se v noci a při pohybu. Pro pacienty je společná slabost a obtížnost až nemožnost zvednout paži, což pacienty velmi limituje v aktivním životě.

Snížení aktivního i pasivního rozsahu pohybu, zvláště elevace a zevní rotace jsou typické pro tyto pacienty.



Výsledků studií zabývajících se těmito pacienty je značné množství. Například Nolan et al. (2010) ve své studii sledoval 67 pacientů s 71 primárními RNRK pro tuto indikaci. Minimální doba sledování byla 12 měsíců. Constant Murley score se zlepšilo z 28° bodů před operací na 62° bodů po operaci. Aktivní flexe se také zlepšila z 61° předoperačních na 121° po operaci. Hodnoty jednotlivých pacientů se pohybovaly ve velkém rozmezí, například aktivní flexe před operací se pohybovala v rozmezí 0°-137°, a pooperačně v rozmezí (52°- 170°). Zevní rotace se nijak nezměnila po operaci. 23% pacientů mělo nějaké komplikace, ale žádný nemusel podstoupit reoperaci.

Ve studii od Frankla et al. (2006) se pacienti také zlepšili. Jeho 60 pacientů se stejnou indikací dosahovali dokonce trochu lepšího výsledku v aktivní flexi. Z předoperačních 55° se zlepšili hodnoty na 101° po operaci. Frankle udává i hodnoty abdukce, před operací 41° a po operaci 102°. Také má nižší počet komplikací 17%.



Boileau et al. (2006) ve své studii porovnával výsledky pacientů s různými indikacemi. Kromě indikace artróza RK s PRM byli operováni pacienti s následky fraktur proximálního humeru s artrózou, pacienti se selháním náhrady a pacienti indikovaní k revizní operaci. Zatímco aktivní flexe se téměř nelišila u všech skupin (53°-56° před operací a 121° – 123° po operaci), kromě revizních operací, jejichž průměrná hodnota aktivní flexe po operaci dosahoval pouze 113°. V Constant Murley score dosahovali pacienti s artrózou a PRM lepších výsledků než ostatní pacienti s jinými indikacemi (66 bodů pooperačně u pacientů s artrózou a PRM, u ostatních 46 – 61 bodů).

2.2 Zlomeniny proximálního humeru

Zlomeniny proximálního humeru mohou být velmi bolestivým a omezujícím problémem.

Fraktura v místě tuberozit se zachovalou humerální hlavicí může být úspěšně léčena osteotomií a fixací ve správné poloze, ale v případech avaskulárních nekróz, dislokovaných zlomenin, pakloubu v místě chirurgického krčku způsobeného osteoporózou pacienta, fraktur zasahujících do artikulární plochy humeru může být indikována aloplastika RK.

V případě aloplastik jako řešení selhání primární léčby fraktury proximálního humeru jsou dobré výsledky v hodnocení bolesti, avšak problémem často bývá instabilita, uvolnění komponent, glenoidální eroze, impingement, heterotopické osifikace nebo poškození RM.



RNRK se používá pro nepříznivé následky fraktur, akutní zlomeniny proximálního humeru a selhání hemiartroplastik RK. Avšak zkušenosti s léčbou pomocí RNRK a studie o tom pojednávající jsou velmi omezené (Martinez et al., 2012).


Martinéz publikoval svoji studii s 44 pacienty. Minimální doba sledování pacientů byla 40 měsíců, což je oproti jiným studiím delší časový úsek. Pacienti se ve všech sledovaných parametrech zlepšili, v Constant score z 28 bodů na 58 bodů pooperačně, ve flexi v RK z 40° na 100°, v abdukci z 41° na 95°, zevní rotaci z 15° na 35°, vnitřní rotaci z 25° na 60°. Všechny hodnoty jsou udávány v průměru z výsledků všech pacientů. Průměrné výsledky pacientů jsou dokonce lepší než výsledky pacientů s indikací poškození RM. Avšak u pacientů s frakturou proximálního humeru je větší procento pacientů s komplikacemi. Z 44 pacientů se komplikace vyskytla u 12 pacientů. U šesti pacientů došlo k dislokaci (13,6%).

Autor shrnul dosavadní zkušenosti ve smyslu, že pacientům s RNRK po fraktuře proximálního humeru se zlepšil pohyb a funkce v RK, avšak míra výskytu dislokací je velká.

Musí být použita uvážlivě a kvůli obavám o dlouhověkosti implantátu by jeho použití mělo být omezeno u starších pacientů se špatnou funkcí RK a silnou bolestivostí.

Bufquin et al. (2007) se také zabýval pacienty s frakturami proximálního humeru, vždy mnohočetnými, avšak u starších pacientů s průměrným věkem 75 let. Řešení těchto fraktur u starších pacientů může být velmi sporné hlavně kvůli častému výskytu avaskulárních nekrotéz.

Ale stejně tak jako Martinéz souhlasí s tím, že RNRK je zajímavou možností řešení vícečetných fraktur proximálního humeru, protože stejně jako konvenční náhrada hlavice, poskytuje úlevu od bolesti a dokonce může nabídnout lepší a větší funkční využití než u klasické artroplastiky u starších pacientů. Pooperační výsledky jeho 43 pacientů byly podobné výsledkům pacientů Martinéze, aktivní elevace průměrně 97°, aktivní zevní rotace v abdukci 30°, v Constant score dosáhli pacienti nižších průměrné hodnoty 44%, což však lze částečně přikládat i vyššímu věku pacientů.



2.3 Revmatoidní artritida

Nedořešenou otázkou stále zůstává, jaké je nejlepší řešení následků revmatoidní artritidy v oblasti RK. Pokud je navíc revmatoidní artritida spojená s PRM, nabízí se RNRK.

U mnoha pacientů s revmatoidní artritidou se však často rozvine superiorní migrace hlavice humeru kvůli poškozené rotátorové manžetě. RNRK by mohla být potenciálním řešením, avšak v minulých případech byla zaznamenána velká incidence glenoidálního selhání. Studie Ekelunda et al. (2010) se snažila odpovědět na otázku, zda je RNRK pro pacienty s revmatoidní artritidou a poškozením rotátorové manžety vhodná. Konkrétně byly sledovány tyto faktory: bolest a funkce, porovnání výsledků po primární a revizní operaci, incidence skapulárního notchingu, komplikace. Bylo pozorováno 23 pacientů s minimální délkou sledování 18 měsíců. Bylo použito protézy Delta III.


Bolest byla hodnocena pomocí Visual Analog Scale score, hodnoty score se snížily z předoperačních 8 na pooperačních 1. Průměrný rozsah pohybů se po operaci velmi zlepšil. Aktivní flexe se zlepšila z 33° na 115°. Avšak pokud se podíváme, v jakých rozmezích se hodnoty pohybovali: 0° až 110° před operací a 0° až 160° po operaci, je zřejmé, že ne každý pacient se zlepšil, pro zjištění, kolik pacientů se opravdu zlepšilo by bylo třeba uveřejnit všechny měřené hodnoty všech pacientů.

S aktivní abdukci je to velmi podobné průměrné hodnoty se zlepšily z 26° na 103° po operaci. Rozmezí hodnot (0° až 80° před operací a 20° až 180° po operaci) svědčí pro nevyvážené výsledky pacientů.

Zevní rotace se zlepšila z průměrně 0,6°, tentokrát s relativně malou odchylkou 1,2°, na 5,8 s větší odchylkou – 3,4°. S vnitřní rotací to bylo podobné. Předoperační průměrné hodnoty dosahovaly 2,1° s odchylkou 2,2° a pooperačně 2,9° s odchylkou 2,4°.

Více vypovídající by mohlo být porovnání Constant score, které bylo stanoveno průměrně na 13 bodů před operací, ovšem ve velkém rozmezí hodnot (2 - 34 bodů), a po operaci bylo stanoveno na průměrně 52 bodů v rozmezí od 15 do 77 bodů.

Dále autoři zjistili, že podle očekávání mají lepší výsledky primární operace než revizní. Různý stupeň skapulárního notchingu byl pozorován u 52% pacientů. Nevyskytlo se žádné uvolnění glenoidální nebo humerální komponenty. Autor popisuje komplikace u 15% pacientů. Z toho tři pacienti museli podstoupit revizní operaci.



Autor sledává, že použití RNRK u revmatoidní artritidy zlepšuje funkci RK s nízkou incidencí komplikací a je řešením pro starší pacienty s revmatoidní artritidou s bolestmi a malým rozsahem aktivního pohybu zapříčiněného PRM.

2.4 Nádor proximálního humeru

Proximální humerus je třetí nejčastější místo výskytu primárního nádoru kostí nebo měkkých tkání. Možností volby je resekce horní končetiny, záchrana končetiny a RK a jejich funkce představuje výzvu. Resekce RM je často nutná pro získání odstupu zdravé tkáně od tumorózní. Po resekci proximálního humeru jsou možnosti velmi omezené. Jednou z nich je právě RNRK (Wilde et al., 2011).

Wilde et al. (2011) udělal retrospektivní studii 14 pacientů s RNRK pro resekci proximálního humeru pro tumor. 4 pacienti zemřeli. Minimální doba sledování byla pouze 0,6 roku.

Autora zajímalo, jak se zlepšila funkce RK, rozsah pohybů a incidence komplikací.


Průměrná aktivní flexe u pacientů po operaci dosahovala 157°. Constant score se pohyboval průměrně na 76%. U jednoho pacienta se vyskytla infekce a u jednoho došlo k uvolnění komponenty. Tyto výsledky jsou v porovnání s výsledky operací pro jiné indikace dobré.

Podle těchto výsledků a výsledků předchozích studií se autor domnívá, že RNRK je možností řešení pro tumor proximálního humeru.

2.5 Poškození rotátorové manžety bez artropatie

Wall et. al. (2007) publikovali výsledky 34 pacientů po RNRK, u kterých byla prokázána diagnóza masivní ruptura rotátorové manžety bez artrózy. Jejich výsledky se nelišili od výsledků skupiny, která kromě ruptury rotátorové manžety trpěla i artrózou ramenního kloubu. Všichni pacienti, kteří podstoupili primární chirurgický zákrok měli lepší výsledky než ti, u kterých již dříve selhalo jiné operační řešení PRM nebo artrózy.

Boileau et al. došli k obdobným výsledkům. Pacienty rozdělili do dvou skupin. V první skupině byli pacienti jen s PRM a v druhé pacienti s PRM a s artrózou. Nebyly žádné rozdíly rozsahu aktivního pohybu, bolestivosti, Constant score. Avšak autor zjistil, že u pacientů, kteří před operací dosáhli aktivní flexe více než 90°, po operaci dosahovali menšího zlepšení v Constant score a jejich flexe se dokonce snížila



průměrně ze 146° na 122° a také samotní pacienti ve větší míře hodnotili výsledek operace jako neuspokojující. Zatímco pacienti, jejichž aktivní flexe byla před operací menší než 90°, jejich aktivní flexe se významně po operaci zlepšila, velké zlepšení dosahovalo i Constant score a jejich spokojenost s operací byla procentuálně větší.

Tyto studie ukazují, že zlepšení po RNRK je stejné u pacientů s PRM spolu s artrózou i bez. Dále je zřejmé, že pacienti s RNRK jako primárního řešení dosahují lepších výsledků než pacienti, kteří před RNRK podstoupili jiné operační řešení daného problému. Pacienti s větší aktivní flexí před operací jsou více rizikováni pro perioperační komplikace a mají menší celkové zlepšení a horší subjektivní hodnocení výsledků operace.



Základním předpokladem pro úspěšnost RNRK je určení správné diagnózy. Komplexní fyzikální a neurologické vyšetření celé horní končetiny a krční páteře by mělo být před operací nejen RNRK samozřejmostí. Diagnóza PRM se dá snadno zaměnit s cervikální radikulopatií. Pacienti s cervikální radikulopatií mají bolest v daném dermatomu zasahující i do hlavy, bolesti trapézového svalu a v okolí lopatky. Bolest se zvětšuje s flexí nebo extenzí páteře a jsou pozitivní napínací manévry. Bolest z příčiny RRM nikdy neiradiuje distálně do lokte.

M. Deltoideus a svaly RM jsou predominantně inervovány ze segmentu C5 a C6. Útlak těchto nervů může způsobit slabost těchto svalů a tím i simulovat PRM.

V neposlední řadě je důležité myslet na fakt, že m. deltoideus je zodpovědný za 50% síly nutné k elevaci paže. Proto někdy může dysfunkce m. deltoideus simulovat zhoršení funkce ramenního kloubu způsobené PRM. (Harreld et. al., 2011)



2.6 Ruptura šlachy deltového svalu s PRM

Pro správnou funkci RNRK je předpokladem dobrá funkce m. deltoideus, což se s rupturou šlachy tohoto svalu vylučuje. Deltový sval je nutný pro stabilitu a pohyb RNRK. Ovšem Tay et al. (2011) dokázal, že pokud jde o poškození pouze střední části deltového svalu, může RNRK být úspěšným řešením. Na jednom svém případě to ukázal. Šlo o 79-letého pacienta s postiženou nedominantní levou končetinou. Pacient nebyl schopen větší aktivní flexe než 30°. Na první pohled byla vidět výrazná hypotrofie m. supraspinatus. Pacient do té doby neprodělal žádnou operaci na



postiženém rameni. Pacient po prvním vyšetření odmítl jakékoli operační řešení. Po 5 měsících se vrátil s těžkými bolestmi v levém ramenním kloubu a žádal operační řešení. Při vyšetření se zjistila ruptura šlachy střední části deltového svalu. Byla provedena RNRK, ale už se bohužel nepodařilo sešít šlachu střední části m. deltoideus.

Po 1 roce od operace byl pacient spokojený, bez bolestí a s aktivní flexí 150° a aktivní abdukci 130°. Možné vysvětlení je v medializaci centra rotace. U ramene s klasickou anatomií prochází osa rotace pro abdukci středem hlavičky a proto i menší část m. deltoideus je použita k abdukci. Zatímco u RNRK, kde je centrum rotace medializováno, větší část m. deltoideus a tím i více svalových vláken je použito k abdukci.



3 Kontraindikace

Obecné kontraindikace RNRK se v podstatě neliší od kontraindikací jakékoli jiné náhrady RK.

Uvedené příklady jsou spíše orientační, protože nejdůležitější je zvážit operaci z hlediska přínosu pro pacienta (Pokorný et al., 2007, s. 51).

3.1 Infekt v oblasti ramenního kloubu

Kontraindikací absolutní je pochopitelně infekt aktivní, v případě nespecifických infektů se postupuje individuálně (Pokorný et al., 2007, s. 51).

3.2 Defekt a paralýza deltového svalu



Dobrá funkce m. deltoideus je předpokladem pro úspěšnost RNRK, proto stav se špatnou funkcí m. deltoideus je kontraindikován. Nemusí to tak být vždy. Fracs et al. (2011) na kazuistice svého pacienta ukázal, že pokud je poškozena mediální část m. deltoideus, může být RNRK řešením s dobrými výsledky. Více o tomto případě v kapitole o indikacích.

3.3 Výrazný kostní defekt glenoidu

Problémem je ukotvení glenoidální komponenty, pokud defekt kloubní jamky způsobený například traumatem, degeneračními nebo revmatickými procesy postihuje reliéf nebo geometrii kloubu. Stav se dá řešit implantací speciální náhrady nebo kostního štěpu (Pokorný et al., 2007, s. 51).

3.4 Psychicky labilní a nespolupracující pacient

Spolupráce pacienta hraje významnou roli pro úspěšnost operace. V případě nespolupracujícího pacienta se jeho stav po operaci může ještě zhoršit (Pokorný et al., 2007, s. 51).



4 Operační technika

4.1 Operační přístupy

Původně Grammont navrhl pro použití RNRK transakromiální přístup. Tento klasický přístup dnes již není tolik používaný, vyvinul se z něho anterosuperiorní přístup. Dále se používají deltopektorální přístup (DPP) a transdeltoidální přístup (TDP). Volba přístupu by měla záviset na rozhodnutí a zkušenostech operátora a individuální charakteristice pacienta Ladermann et al. (2011).

Každý přístup má své výhody a nevýhody.

4.1.1 Anterosuperiorní přístup



Kožní řez začíná v přední části akromioklavikulárního kloubu, 1 cm mediálně, směřuje k přední hraně klavikuly, zasahuje 5mm za přední akromion a 3cm mimo laterální část akromionu. Řez pokračuje ve směru vláken deltového svalu 5cm od axilárního nervu. Operátor rozděluje vlákna deltového svalu k otevření a následnému odstranění subakromiální bursy. Poté oddělí přední část deltového svalu od přední hrany akromionu. Podle odpůrců anterosuperiorního přístupu, riziko nepřesného umístění glenoidu je hlavní riziko, to vyjadřuje větší incidence uvolnění glenoidu při použití tohoto přístupu.

Po operaci je většinou končetina znehybněna pomocí jednoduchého závěsu, který umožňuje rychlé zotavení. Napětí měkkých tkání může vést k tomu, že pacient bude používat abdukční dlahu pro prvních pár týdnů (Molé et al. 2011).

4.1.2 Deltopektorální přístup

Kožní řez vede od středu klavikuly ke středu paže na úpon deltového svalu.

DPP nabízí lepší umístění glenoidální komponenty, redukci uvolnění komponent a redukci dolního impingementu. Bývá větší rozsah aktivní zevní rotace při použití tohoto operačního přístupu. Také nepoškozuje deltový sval, který se má stát budoucím hlavním motorem RK. Obvykle se používá u revizních operací (Lädermann et al., 2011).



4.1.3 Transdeltoidální přístup

Řez začíná na anterolaterálním vrcholu akromionu a táhne se distálně podél deltového svalu asi 5 cm mezi střední a zadní třetinou deltového svalu.

Pro maximální expozici, rozdělí se deltový sval u okraje akromionu, ale ne distálněji než 4 až 5 cm od začátku, aby nedošlo k poškození axilárního nervu a paralýze přední části deltového svalu. Výhodou transdeltoidálního přístupu je lepší pooperační stabilita, částečně i díky zachování šlachy m. subscapularis a předního vazivového aparátu. Také není nutné tolik prodlužovat paži, což potenciálně snižuje incidenci neurologického poškození nebo fraktury akromionu nebo spinu scapulae.

TDP může být indikován v případech fraktur horní části humeru nebo pokud již operace stejným přístupem byla v minulosti provedena (Lädemann et al., 2011).

Lädemann et al. (2011) ve své studii 144 RNRK na 143 pacientech se snažil porovnat DPP a TDP a jejich vliv na funkci po operaci. Předpokládá, že i když řez na paži je níž s TDP, nemá to vliv na funkci po operaci.



U DPP bylo zřejmé značné prodloužení humeru oproti kontralaterální straně v průměru o 0,5 cm, zatímco u TDP bylo spíše zkrácení humeru. Rozdíl průměrných hodnot činil 1 cm. Tento rozdíl byl částečně kompenzován silnější polyethylenovou vložkou, pokud byl TDP použit.

Rozsah aktivní flexe byl o něco málo menší u TDP 135° a 145° u DPP. Tento rozdíl není klinicky významný. TDP přístup se zdá být žádoucí u potenciální pooperační instability nebo u fraktur humeru.

Pro dosažení dobrých funkčních výsledků a stability implantátu je rozhodující zachování délky paže, čehož v případě TDP bylo aspoň částečně dosaženo silnější polyethylenovou vložkou.

4.2 Operační postup

Záleží na operátorovi, jaký zvolí konkrétní postup, zda začne nejdříve připravovat glenoidální nebo humerální komponentu. Často konkrétní situace pacienta, například s dislokovanou zlomeninou, si sama vyžádá určitý postup. Níže uvedený operační postup konkrétně pomocí anterosuperiorního přístupu se zvláště neliší od postupů operace pomocí jiných operačních přístupů.



Pacient leží na lehátku se sklopným opěrátkem v úhlu 60° horní poloviny trupu vůči dolní polovině trupu a dolním končetinám blízko okraje lehátka na straně operované končetiny. Přední a zadní strana RK je fixována, podpora mediální hrany lopatky zlepšuje expozici. Kožní řez sahá od zadní části akromioklavikulárního kloubu. Je 9 cm dlouhý a vede podél osy paže. Operátor poté oddělí vlákna předního deltového svalu a odstraní korakoakromiální ligamenta. U anterosuperiorního přístupu musí být loket volný, bez jakékoli podpory, aby asistent operátora mohl využít proximálně směřovanou sílu v lokti k subluxaci hlavice humeru.

Po kožním řezu, který se sahá 5 cm od axilárního nervu operátor rozděljuje vlákna deltového svalu k otevření a následnému odstranění subakromiální bursy. Poté oddělí přední část deltového svalu od přední hrany akromionu.

Operátor musí vyšetřit RM. M. subscapularis je většinou bez poškození. Pokud je šlacha dlouhé hlavy bicepsu stále přítomna, jeho intraartikulární část je odstraněna. Vyšetření zbytku RM se dělá za použití extenze a lehké vnitřní rotace. V nepřítomnosti nebo odtržení šlachy m. teres minor může operátor provést transfer m. latissimus dorsi. Proximálně směřovaná síla v lokti, zatímco rameno je v extenzi, umožňuje subluxaci humeru a přístoupení k náhradě humerální části.

Operátor umístí vnitrodřeňový humerální cílící drát na vrchol humerální hlavice. Cílící drát umožňuje řezání hlavice humeru s oscilační pilou v příslušné úrovni. Osteotomie humerální hlavice by měla být rozsáhlá, aby byla lepší možnost expozice glenoidu.



Po přípravě humeru je zkušební humerální komponenta umístěna na ochranu humerální epifyzy při přípravě glenoidu.

Potom je dokončena expozice glenoidu, resekce labra a uvolnění kloubního pouzdra. Inferiorní část labra je pečlivě odstraněna nožem za stálého kontaktu s kostí, protože hrozí riziko poškození axilárního nervu, který není vidět.

Příprava glenoidu začíná hodnocením opotřebení ztráty kostní kvality. V případě potřeby může být využit kostní štěp z hlavice humeru.



Je třeba plného uvolnění glenoidu pro umožnění správné polohy centrálního otvoru a náklonu nástroje.

Jakmile je glenoidální komponenta na místě, operátor subluxuje humerus dopředu a nahoru a tím spojí obě komponenty v kloub. Otestuje stabilitu a napětí. Přítomnost šlachy m. subscapularis slouží jako účinná přední bariéra. Chirurg určuje tloušťku vložky podle stability v addukci. Nejčastěji je používána nejtenčí vložka –



6mm. Vzhledem k riziku hematomu v subakromiálním prostoru se zavádí dreny. Používají se čtyři neabsorbovatelné stehy pro znovupřípevnění přední části deltového svalu a sval je zavřen pomocí laterolaterálního stehu, zároveň se šije i přední část korakoakromiálního ligamenta (Molé et al. 2011).

Po operaci je většinou končetina znehybněna pomocí jednoduchého závěsu, který umožňuje rychlé zotavení. Napětí měkkých tkání může vést k tomu, že pacient bude používat abdukční dlahu pro prvních pár týdnů (Molé et al.,2011).



5 Komplikace

Literatury o nejčastějších komplikacích je značné množství, ale nezabývají se tím, jak četnost komplikací souvisí s různými indikacemi, různým věkem pacientů, různými typy protéz. Retrospektivních studií s větším počtem sledovaných pacientů už mnoho není. Navíc se studie ve svých výsledcích velmi rozcházejí. Například podle tabulky Farshada et al. (2011), ve které autor udává procenta výskytu jednotlivých komplikací u jednotlivých autorů studií, vyplývá, že skapulární notching se vyskytoval ve studii od Kleina et al. (2008) v 5% případů a ve studii Levy et al. (2007) ve 100%.

Mezi komplikace patří skapulární notching, instabilita, infekce, komplikace glenoidální komponenty a fraktury akromionu. Mezi méně časté až ojedinělé komplikace patří fraktura glenoidu, fraktura humeru, heterotopická osifikace, poškození brachiálního plexu nebo axilárního nervu. Více častou, ale ve většině případů ne příliš závažnou komplikací jsou hematomy.

5.1 Skapulární notching

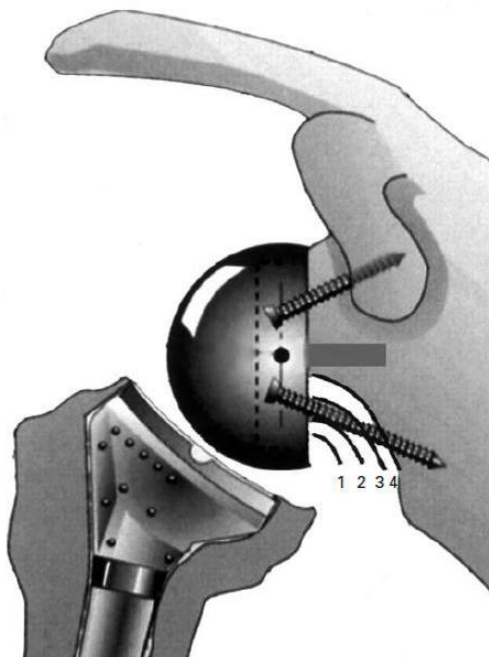
Skapulární notching (SN) je nejčastější literaturou zmiňovanou komplikací.

Middernacht et al. (2008) popisuje dvě možná vysvětlení vzniku skapulárního notchingu. První teorie říká, že notching vzniká jako následek impingementu mezi mediální hranou humeru a dolním lemlem glenoidu. Druhá teorie tvrdí, že příčinou SN je mechanický impingement mezi polyethylenovou epifyzární částí humerální náhrady a glenoidem během addukce, které má za následek opotřebování polyethylénu, chronický zánět kloubního pouzdra a osteolýzu.

Pro rozlišení stupně závažnosti se používá klasifikace dle Nérota (obr. 4). Klasifikace má 5 stupňů od 0 do 4, kde 0 znamená žádný notching a 4 velmi pokročilý nález.

Farshad et al. (2011) ve své studii uvádí faktory, které se mohou podílet na vzniku SN. Mezi preoperační rizikové faktory, které mohou s výskytem SN souviset, patří: PRM, zkrácení akromiohumerální distance, superiorně orientovaný glenoid.

Perioperační faktory podle něho jsou: anteriosuperiorní přístup, vysoká pozice glenoidu a neadekvátní úhel mezi protézou a skapuláním krčkem. Naopak faktorem, který má vliv na snížení výskytu SN je inferiorní umístění glenoidální části protézy.



Obrázek 4. Klasifikace skapulárního notchingu podle Nérota. (Boileau et al. 2005)

Podceňovaným faktorem bývá design protézy. Lateralizovaný střed rotace pravděpodobně povede k méně častnému SN nebo menší stupeň SN, zatímco medializovaný střed rotace pravděpodobně povede k naopak více častému SN nebo většímu stupni SN. Také protézy s velkým indexem stability, tedy s hlubokou konkávní komponentou zvětšují pravděpodobnost výskytu SN oproti mělkým protézám.

Middernacht et al. zkoumali 200 lopatek, aby lepší znalostí anatomie pomohli vylepšit design implantátů a tím předejít skapulárnímu notchingu. Podle něho je nejlepší možností, jak předejít skapulárnímu notchingu umístit metaglen tak nízko, jak je jen možné. Tím se minimalizuje kontakt mezi glenoidem a humerální částí. Uvádí příklad, pokud posunem implantát s 36mm designem o 2 mm níže, může se zvýšit addukce až o 13°.

Oproti Farshadovi et al. (2011) uvádí, že dále je možné využít posteriorního offsetu glenoidální komponenty, což však není vždy možné, v takových případech autor doporučuje odstranění infraglenoidálního tubercula.

Velmi přínosnou studii publikoval Sadoghi et al. (2011), nezabýval se výskytem SN jako většina autorů, ale korelací SN s dalšími faktory. Na vzorku 60 pacientů s RNRK se snažil zjistit, zda spolu koreluje objektivní nález skapulárního notchingu pomocí zobrazovacích metod, klinické vyšetření a subjektivní vnímání stability pacienta v minimální době sledování 2 roky. Ukázalo se, že není žádná výrazná korelace mezi objektivním nálezem skapulárního notchingu a subjektivním vnímáním stability



pacientem. Dokonce nebyla zjištěna ani korelace mezi objektivní nálezem skapulárního notchingu a klinickým vyšetřením. Naopak se ukázalo, že v delším časovém úseku sledování (60 měsíců) koreluje s objektivním nálezem skapulárního notchingu Constant pain score a rozsah pohybů, zvláště flexe a zevní rotace.

5.2 Instabilita



Incidence instability se pohybuje od 0% do 14%, avšak je těžké srovnávat studie s různou délkou sledování a hlavně s různě definovanou instabilitou. Instabilita je většinou největší v anteriorním a anteriolaterálním směru.

Podle Farshada et al. (2011) je biomechanickou příčinou instability nedostatečná kompresivní síla a mělká konkávní komponenta. Také malý rozměr glenoidu, deltopektorální přístup a slabý m. subscapularis jsou spojovány s vyšším rizikem instability. Zajištění adekvátní délky humeru může snižovat riziko instability.

Walker et al. (2011) navíc spojuje instabilitu s neadekvátním napětím měkkých tkání, impingementem a malým napětím deltového svalu. Obnovení napětí měkkých tkání se dá dosáhnout různými protetickými designy a operačními technikami. Jednou z metod, jak zajistit stabilitu kloubu je prodloužení humeru. Ale není to bez vedlejších účinků, s prodloužením humeru roste riziko stresové fraktury akromionu, brachiální neuropatii, nadměrné napětí deltového svalu a omezení pohybu.

Gutiérrez et al. (2007) tvrdí, že nejlepší způsobem, jak zlepšit stabilitu kloubu je zvýšením kompresivní síly. Ta je zajištěna aktivními i pasivními složkami měkkých tkání spolu s negativním tlakem v glenohumerálním kloubu. S Farshadem se shodují, prostředkem k tomu může být prodloužení humeru a lateralizace humeru. Normální napětí m. deltoideu a nepoškozených svalů RM by mělo být i po operaci zachováno.

Dalším prostředkem, jak zachovat stabilitu RK je podle Gutiérreze použití hlubší jamky. Znamenalo by to tedy, že čím hlubší jamka, tím stabilnější kloub, avšak problémem protézy s hlubší jamkou je rozsah pohybu bez impingementu, který je značně omezený. Kompromisem by podle něho mohlo být kaudální umístění glenosféry vůči glenoidu nebo lateralizace centra rotace. Na příkladu to znamená zvětšení abdukce z 68° na 81° s použitím kaudálního umístění glenosféry a při použití 10 mm laterálního offsetu se zvýší abdukce z 54° na 97° a přesto bude zachována stabilita kloubu.



Ackland et al. (2011) tvrdí, že velkou funkci pro stabilitu kloubu zvláště během pohybu mají m. pectoralis major a m. latissimus dorsi. M. pectoralis major zajišťuje střížnou sílu z přední strany během abdukce a flexe a m. latissimus dorsi zajišťuje dolní střížnou sílu.

Existují i další faktory – umístění glenosféry, náklon a offset, které jsou důležité. Z toho lze usuzovat, že stabilita je závislá na souhře, jak faktorů týkajících se designu a umístění komponent, tak na operačních implantačních technikách (Walker et al. 2011).

5.3 Komplikace glenoidální komponenty

Jako komplikace glenoidální komponenty se uvádí uvolnění glenoidu, oddělení glenoidálních částí, fraktury skapulárního krčku. Uvolnění glenoidu je nejčastější komplikací glenoidální komponenty u RNRK, ale je méně časté než uvolnění glenoidu u anatomické náhrady RK. Uvolnění glenoidu je také uváděno jako nejčastější příčina revizní operace.

Přítomnost výskytu těchto komplikací se u jednotlivých autorů pohybuje od 2% do 16%.



Mezi rizikové faktory patří ženské pohlaví, nižší věk než 70 let a superolaterální přístup.

Kromě specifických designů různých typů protéz hraje důležitou roli i operační technika fixace glenoidální komponenty. Přesné umístění dolního šroubu do kvalitní kosti se uvádí jako protektivní.

Uvolnění glenoidální komponenty často souvisí s infekcí. To souvisí i s dalším problémem, větším výskytem uvolnění glenoidální komponenty po revizních operacích. Velmi časté je to u pacientů s horší kvalitou kosti, možnosti pro dobrou fixaci glenoidální komponenty jsou u revizní operaci velmi omezené (Farshad et al., 2011).

5.4 Infekce

Infekce u RNRK je uváděna v menší četnosti než u náhrad kolenních nebo kyčelních kloubů. Incidence infekce u primární RNRK se pohybuje kolem 5%, což je více než je uváděno u anatomických náhrad RK. Na příčině se podílí pravděpodobně více faktorů. Jedním z nich je velký „mrtvý“ prostor způsobený reverzní konfigurací





kloubu. Chybí živá tkáň RM obklopující protézu. Dalším faktorem je vyšší věk pacienta a mnohonásobné předchozí operace. Prevence infekcí u RNRK se nijak neliší od prevence infekcí u náhrad jiných kloubů a ortopedických operací obecně (Farshad et al., 2011).

5.5 Fraktury akromionu

Pokud je indikována RNRK, je již akromion často narušen od spodního kontaktu s hlavicí humeru. Pokud je m. subscapularis neporušený, jsou eroze spíše z posteriorního směru a často zahrnují i spinu scapulae. Po RNRK je končetina prodloužena o průměrně 2,5 cm. To znamená, že vzroste tenze deltového svalu a také se zvětší páka paže. To vede k většímu zatížení akromionu. Výskyt fraktury akromionu není úplně vzácný, uvádí se kolem 3%. Potenciálními rizikovými faktory jsou deltopektorální přístup, velké napětí deltového svalu způsobené lateralizací a prodloužením humeru.

Léčit se může konzervativně bez velké dysfunkce ramene, avšak pokud jde i o frakturu spiny scapulae může bolest a dysfunkce vyžadat otevřenou redukci a vnitřní fixaci (Farshad et al., 2011).



6 Dosavadní výsledky reverzní náhrady ramenního kloubu

6.1 Rozsah pohybu před a po operaci RNRK

Tabulka č. 1 Rozsah pohybu před a po operaci RNRK

U hodnot, kde jsou uváděny dvě čísla, první číslo značí stav před operací a druhé číslo stav po operaci.

	Počet RK	Průměrná doba sledování v měsících	Rozsah aktivní flexe	Rozsah aktivní abdukce	Rozsah aktivní zevní rotace	Constant Murley score	Počet komplikací
Nolan et al. (2010)	71	24	61° - 121°		14 – 15°	28 - 62	23%
Boileau et al. (2007)	45	40	55° - 121°		7° - 11°	17°- 58°	24%
Frankle et al. (2006)	60	33	55° - 105°	41°- 102°			17%
Sirveaux et al. (2004)	80	44	73° - 138°		3,5°- 11°	22 – 65	31%
Favard et al. (2007)	148	60	69° - 129°		5°- 11°	23 – 62	21%
Wall Et al. (2007)	191	40	86° - 137°		8°- 6°	23 – 60	19%



V tabulce č. 1 je porovnání několika studií pacientů s RNRK. Všechny studie se zabývaly pacienty s různými indikace, převážně však s indikací PRM s arтропатíí.

Studie se liší již v počtu ramenních kloubů a průměrné doby sledování.

V rozsahu aktivní flexe značně vybočují nad ostatní studie od Sirveauxe et al. (2007) a Wall et al. (2007), kde dosáhli nejlepšího konečného rozsahu aktivní flexe. Nejhorších výsledků v rozsahu aktivní flexe dosáhli pacienti ze studie Frankla et al. (2006).

Největšího rozsahu aktivní zevní rotace dosáhli pacienti ze studie Nolan et al. (2010).

Ne příliš uspokojivých výsledků v tomto parametru dosáhli pacienti ze studie Wall et al. (2007), kde došlo dokonce k průměrnému zhoršení z 8° na 6°. Constant Murley score je ve všech studiích na přibližně stejných hodnotách. I když výsledky jednotlivých studií



v některých parametrech dosahují horších výsledků, v jiných lepších. Díky tomu, že se do Constant Murley score započítávají všechny rozsahy pohybů, konečné score se neliší. V počtu komplikací vyčnívá studie Sirveux et al. (2004), počet komplikací je až nad hranicí 30%.


6.2 Porovnání hemiartroplastiky s reverzní náhradou jako řešení poškození rotátorové manžety

Leung et al. (2011) porovnával výsledky hemiartroplastiky a RNRK v léčbě PRM. V retrospektivní studii měl 20 RK s hemiartroplastikou a 36 RK s RNRK. Minimální doba sledování byla 2 roky. Průměrný věk pacientů byl u hemiartroplastik 64 let, zatímco u RNRK 72 let. Leung hodnotil SPADI score (The Shoulder Pain and Disability Index). Před operací bylo v obou skupinách na téměř stejných hodnotách (77 RNRK, 80 hemiartroplastiky) a po operaci se u obou skupin výrazně zlepšilo. Už po 3 měsících bylo jasné, že SPADI score se více zlepšilo (snížilo) u pacientů s RNRK a po dvou letech byl rozdíl velmi znatelný, zatímco pacienti s hemiartroplastikou dosahovali průměrného SPADI score 58, pacienti s RNRK dosahovali dokonce 34.

V aktivní flexi byly obě skupiny před operací srovnatelné (70° hemiartroplastika, 66° RNRK). Po operaci se u pacientů s hemiartroplastikou průměrná aktivní flexe snížila (49°) a ani do dvou let od operace se nedostala na předoperační hodnotu (58°). Naopak pacienti s RNRK se v průměrné aktivní flexi už 3 měsíce po operaci zlepšili (88°) a 2 roky po operaci se jejich aktivní flexe téměř zdvojnásobila od předoperačních hodnot (113°).

Docela jiná situace nastala u porovnávání průměrné aktivní zevní rotace, obě skupiny se značně lišily již v předoperačních hodnotách (9° hemiartroplastiky, 29° RNRK). U pacientů s hemiartroplastikou došlo k výraznému zlepšení po 3 měsících na 34°, v následujících obdobích se dokonce ještě více zlepšovali až na 38°, aby v dvouletém hodnocení klesli na 30°, určitě zajímavé by bylo dále tyto pacienty sledovat, zda ještě nedojde k dalšímu vývoji jejich aktivní zevní rotace. Pacienti s RNRK ve 3 měsících od operace o funkci aktivní zevní rotace částečně přišli, hodnoty dosahovaly průměrně 10°, postupně se začala tato funkce opět vylepšovat, až po 2 letech od operace pacienti dosahovaly ještě o trochu lepších hodnot než před operací (33°). V tomto bodu hodnocení nakonec dosáhli obě skupiny téměř stejných výsledků.

Co se týká komplikací, v obou skupinách k nim došlo v 25% případů.



Z uvedených údajů autor soudí, že RNRK se jeví jako lepší řešení RRM z hlediska funkce, bolestivosti, aktivní elevace v dvouletém sledování než hemiartroplastika.

Macaulay et al. (2010) by hemiartropastiku úplně neodsuzoval. Podle něho je hemiartroplastika volbou léčby pro mladší, aktivní pacienty s aktivní flexí větší než 90° a minimální horní migrací humeru a aspoň některými svaly rotátorové manžety, které mají šanci na reparaci. RNRK by se naopak měla indikovat u pacientů starších, méně aktivních s aktivní flexí v RK menší než 90°, s horní migrací humeru a bez naděje na reparaci jakékoli části RM a dobrou kostní kvalitou glenoidu a s neporušeným deltovým svalem.

6.3 Jak spokojenost pacienta souvisí s ostatními faktory úspěšnosti reverzní náhrady

Roy et al. (2010) se pokusil na 51 pacientech zjistit, jak koreluje spokojenost pacienta s objektivními výsledky pacientů po RNRK.



Mezi faktory, které mezi sebou porovnával, patří: Constant-Murley score, Simple Shoulder Test, rozsah pohybu, svalová síla, spokojenost pacienta, nezávislé globální klinické výsledky.

Průměrná doba sledování pacientů byla 2,2 let, byli vybráni pacienti s nejednotnou diagnózou.

Svojí spokojenost pacient stanovoval na stupnici od 0 do 4. Kde 0 znamená nejhorší hodnocení, jako spokojeného považuje autor pacienta, který hodnotil stupněm 3 a výše.



Globální klinické výsledky porovnávají stav pacienta před operací a jeho funkční stav po operaci. Kritéria pro kladné hodnocení byla tato: zlepšení aktivní flexe aspoň na 50°, nezhoršení nebo zlepšení ZR, žádná klidová bolest a žádná nebo téměř žádná bolest během ADL, žádné pooperační komplikace, které by zhoršovaly funkci HK.

Pozitivní jistě je výsledek subjektivního hodnocení pacientů - 93% jich bylo spokojených. Globální klinické výsledky byla hodnoceny na 68%, Constant-Murley score na 73% a Simple Shoulder Test na 46%. Dále byla zjištěna kladná korelace mezi Constant-Murley score a Simple Shoulder Test. Už menší korelace byla mezi Simple Shoulder Test a aktivním rozsahem pohybu a svalovou silou, z čehož největší korelace byla s aktivní elevací HK.



Studie ukazuje, že kladné hodnocení pacientů nemusí nutně být důkaz pozitivních výsledků.

Navíc dokazuje, že porovnávání studií od různých autorů má význam, pokud porovnáváme stejný faktor pomocí stejného testu.



7 Vyšetření a systémy hodnocení

Vyšetření před operací a po operaci nám pomůže zjistit a do jisté míry objektivizovat změnu stavu pacienta po operaci.

Kromě odebrání anamnézy, aspekce, palpce je důležité goniometrické měření. Pro hodnocení výsledků a porovnání funkce RK mezi pacienty existují speciální srovnávací testy. Mezi nejvíce používané patří Constant Murley score a Simple shoulder test.


7.1 Constant Murley score

Pro porovnávání výsledků a jejich prezentaci se v Evropě nejčastěji využívá a doporučuje systém hodnocení Constant Murley score (příloha 1). Je zaměřen především na hodnocení funkce ramene. Oproti jiným testům se na funkce zaměřuje z pohledu pacienta. Hodnotí se bolest, schopnost provádět běžné denní aktivity. Z pohybů se zjišťuje aktivní rozsah elevace, abdukce, kombinované zevní a vnitřní rotace a dále, kam pacient dosáhne rukou, například na krk, na temeno hlavy, atd. Posledním hodnotícím faktorem je svalová síla hodnocená podle zvednutí různě těžkého závaží.

Maximální počet bodů je 100. Hodnocení testu je: 76 – 100 bodů znamená výborný výsledek, 51 – 75 bodů znamená dobrý výsledek, 26 – 50 bodů znamená uspokojivý výsledek a 25 a méně bodů je neuspokojivý výsledek (Pokorný et al., 2007, s.55).

7.2 Simple shoulder test

Pro jednoduché a rychlé hodnocení byl vytvořen v USA Simple Shoulder Test. Je použito 12 jasně formulovaných otázek, na které pacient odpoví ano ne. Porovnává se funkce obou horních končetin. Nevýhodou testu jistě je zjednodušené hodnocení pomocí nepřímých dotazů na jednotlivé dovednosti (Pokorný et al., 2007, s. 56). Otázky se pacienta ptají rámcově např. zda je pacient schopen pracovat celou pracovní dobu ve svém zaměstnání, zda mu RK dovoluje pohodlný spánek, zda je pacient schopen umýt si zadní část svého nepostiženého ramenního kloubu druhou postiženou rukou. Česká verze tohoto dotazníku neexistuje. V příloze k nahlednutí je proto jeho verze v anglickém jazyce.



8 Fyzioterapie

Fyzioterapie u pacientů s RNRK má svá specifika, přesto je pouze jeden publikovaný článek na toto téma. Podle vzoru článku od Boudreauxa et al. (2010) se fyzioterapie člení na 4 fáze, které na sebe plynule navazují. Hlavními cíly fyzioterapie jsou především ochrana kloubu, zlepšení funkce deltového svalu a zvýšení rozsahu pohybu a návrat funkce.

Rehabilitace u pacientů s RNRK musí být odlišná, protože pacientů je při operaci buď částečně nebo úplně odstraněna RM. Navíc biomechanika protézy je značně rozdílná, zpočátku má velkou tendenci k instabilitě i z důvodu odstranění RM. Preventivní opatření jsou unikátní a rozdílné oproti tradičním náhradám. To musí mít neustále operátor, fyzioterapeut a pacient na paměti, zvláště při sestavování pooperačního plánu (Boudreaux et al., 2010).

Fyzioterapeut musí brát zřetel na řadu faktorů, které mohou ovlivňovat rehabilitaci. Mezi tyto faktory patří stav pacienta před operací, typ implantátu, který byl použit, kvalita glenoidální a humerální kosti, celistvost zbývajících svalů RM, průvodní opravy RM nebo přesuny šlach, stabilitu komponenty (Boudreaux et al., 2010).



Pacienti musí mít na paměti, že mechanika jejich ramene bude mít určité limity oproti nepostíženému druhému rameni. Pacienti s aktivním stylem života zpravidla bude vyžadovat další vzdělávání s ohledem na jejich omezení k zajištění řádné dlouhodobosti jejich nové protézy, také aby minimalizovali riziko dislokace. Je třeba počítat s pacientovým očekáváním pooperačního stupně aktivity při sestavování pooperačního rehabilitačního plánu (Boudreaux et al., 2010).

Nejdůležitější jsou podle Boudreauxa tyto tři klíčové body pooperační fyzioterapie: ochrana kloubu, funkce deltového svalu, stanovení vhodného očekávání rozsahu pohybu a funkce (Boudreaux et al., 2010).

8.1 Cíle fyzioterapie

8.1.1 Ochrana kloubu

V období ochrany kloubu, pooperační postavení a iniciální aktivita musí být stanoveny přiměřeně kvůli velkému riziku kloubní dislokace u RNRK oproti konvenční náhradě (Boudreaux et al., 2010).



Boudreaux poukazuje na odlišný způsob dislokace. U zdravého RK, klasické náhrady RK nebo hemiartroplastiky se nejčastěji RK luxuje, když je paže v abdukci a zevní rotaci. Naopak reverzní protéza je nejčastěji dislokována mechanismem, kdy pacienti dají paži do vnitřní rotace s addukcí ve spojení s extenzí. Toto postavení umožní protéze únik antriorně a inferiorně, což je pozice nejlepší pro zranitelnost RNRK (Boudreaux et al., 2010).

Proto aktivity jako je oblékání košile a dosahování operovanou horní končetinou do oblastí hýžd'ových svalů a bederní páteře jsou predominantně nebezpečné aktivity zvláště v bezprostředně pooperační fázi a mělo by to být hlavní preventivní opatření pro minimálně prvních 12 týdnů (Boudreaux et al., 2010).

8.1.2 Funkce deltového svalu



Zlepšení funkce deltového svalu při absenci RM po RNRK je nejdůležitější v rehabilitačním konceptu fáze pooperačního znovuzískání svalové síly. Jak bylo již řečeno, stabilita a mobilita RK jsou závislé na deltovém svaly a svalech okolo lopatky.

Rehabilitační program a výběr cvičení by mělo vyzdvihnout deltový sval a lopatkové svaly. Na mnoha pacientech se ukázalo, jak je těžké aktivovat deltový sval jako hlavního hybatele do elevace. Boudreaux doporučuje rutinní využití biofeedbacku k pomoci pacientům v učení náborové strategie deltového svalu. Mnoho technik biofeedbacku může být začleněno do rehabilitačního programu včetně fyzioterapeuta verbálního nebo taktálního podnětu, použití elektromyografie a rehabilitačního ultrazvukového zobrazení. Po ukončení úspěšného rehabilitačního programu budou lékaři pravděpodobně chtít zjistit, zda operovaná HK je schopná většího náboru deltového svalu oproti kontralaterální zdravé HK (Boudreaux et al., 2010).

8.1.3 Rozsah pohybu a návrat funkce

Návrat aktivní rotace je závislý na funkčním stavu m. teres minor. Očekávání rozsahu pohybu a zlepšení funkce by měly být stanovovány případ od případu v závislosti na přechozích patologiích, stavu zevních rotátorů a také podle toho, do jaké míry je možné deltový sval a lopatkové svaly rehabilitovat (Boudreaux et al., 2010).

Boudreaux zjistil, že pacienti, kteří mají negativní zevní rotaci během iniciální posilovací fáze rehabilitace se zlepšují rychleji v svalové síle, funkční progresi a mají



tendenci k většímu rozsahu aktivní elevace v době, kdy opouští fyzioterapii (Boudreaux et al., 2010).

Lékaři musí mít na paměti, že normální plný aktivní rozsah pohybu u RNRK nelze očekávat. Avšak můžeme očekávat aktivní elevaci až 105°. Pečlivé předoperační vyhodnocení, jaká je schopnost aktivní zevní rotace humeru může předpovědět, jaká bude funkce po RNRK (Boudreaux et al., 2010).

Značné oslabení zevní rotace by měla přinutit operátory uvažovat o souběžném transferu m. latissimus dorsi. Aktivní flexe bez zevní rotace může vzbudit značně dysfunkční HK a vést k horší spokojenosti pacienta bez ohledu na snahu pacienta a intenzitu fyzioterapie po operaci (Boudreaux et al., 2010).

8.2 Fáze fyzioterapie

Boudreaux řadí rehabilitaci do 4 fází. Každá fáze je strukturovaná tak, aby respektovala hojení měkkých tkání.

fáze I – časná pooperační nebo také fáze ochrany kloubu

fáze II – aktivní rozsahy pohybů, časná posilování

fáze III – přiměřené posilování

fáze IV – nezávislost, progresivní domácí program



Jednotlivé fáze je třeba přizpůsobovat konkrétnímu pacientovi a jeho stavu.

8.2.1 I. fáze – časná pooperační fáze, fáze ochrany kloubu

První fáze sestává z časně pooperační doby, od prvního dne po operaci do šesti týdnů po operaci.

Cílem během této fáze je především zachování integrity kloubu během udržování pasivních rozsahů pohybů. Účast rodiny nebo pečovalky je v této době důležitá, aby mohla být zachována ochrana kloubu (Boudreaux et al., 2010).

Pacienti, kteří podstoupili revizní operaci RNRK pro selhání konvenční náhrady, potřebují individuální přístup. Tito pacienti podstoupí dlouhou pooperační fázi imobilizace, aby se mohli dobře zhojit měkké tkáně. Autor doporučuje odložení



pasivních pohybů po dobu 3 až 6 týdnů pooperačně k zajištění adekvátní kostní integrity.

V situaci, kdy je použit jiný operační přístup než deltopektorální, doporučuje se odložit pasivní pohyby po dobu 3 až 4 týdnů po operaci ke zhojení deltového svalu.

Tito pacienti by také měli odložit začátek izometrických cvičení deltového svalu na 4 týdny pooperačně a s aktivním pohybem do flexe začít až po 6 týdnech po operaci a aktivní izometrické posilování deltového svalu začít až okolo 12 týdnů po operaci.

Pro určení správného času, kdy je vhodné začít s aktivními pohyby v RK je nutná úzká spolupráce s operátorem (Boudreaux et al., 2010).

Během první fáze, všechny pohyby v RK by měly být pasivní, aby minimalizovaly zatížení nově rekonstruovaného kloubu. Pro pacienty s RNRK operovanou deltopektorálním přístupem, pasivní pohyby mohou začít být prováděny ihned po tom, co pominou účinky interscalenového bloku, což je důležité pro správnou funkci deltového svalu, stejně tak jako senzorický feedback z této oblasti (Boudreaux et al. 2010).

Aktivní a aktivní asistované pohyby v lokti, zápěstí a ruky jsou vhodné v případě, že RK zůstává ve statické pozici (Boudreaux, 2010).



Boudreaux doporučuje vynechat při cvičení čistou abdukci, aby nedošlo k nepřiměřenému stresu pro přední struktury RK. Submaximální bezbolestná izometrická aktivita deltového svalu a izometrická aktivita zbylého lopatkového svalstva podle Boudreauxa může začít čtvrtý pooperační den.

Boudreaux dbá na limitování pasivních pohybů hlavně během prvních 4 dní, aby se omezil tlak do RK a byla umožněna iniciální fáze hojení měkkých tkání. Postupně by podle něho měla flexe a elevace progredovat až k 90° (Boudreaux et al., 2010).

Důležité je i submaximální bezbolestné pasivní procvičování do zevní rotace. Boudreaux je spokojen, pokud se pasivní zevní rotace dostane k 20° až 30°.

V případech, kdy je reparován m. subscapularis, rozsah zevní rotace se může upravit, aby se předešlo nepřiměřenému zatížení reparovaného svalu. Při jakýchkoli omezeních rozsahu pohybu nebo opoždění zlepšení rozsahu pohybu se doporučuje konzultovat s ošetřujícím lékařem (Boudreaux et al., 2010).

S ohledem na možné dislokace jako následek postižení kloubní stability pro deficienci RM, se nedoporučuje žádná vnitřní rotace první 6 týdnů po operaci (Boudreaux et al., 2010).



Vzhledem k tomu, že funkce RM je po RNRK minimální nebo žádná, jsou deltový sval a zbylé lopatkové svaly jedinými hybateli, ale i stabilizátory RK. Takže se začátkem izometrického posilování deltového svalu a svalů lopatkových se začíná budovat funkce a stabilita kloubu. Zamezení hyperextenze RK během izometrického posilování zadní části deltového svalu je důležitá pro minimalizaci rizika dislokace (Boudreaux et al., 2010).

Během třetího až šestého týdne po operaci se natolik zlepšil stav měkkých tkání a pacientův senzorycký feedback, že je umožněna progresivní flexe a elevace v rovině lopatky do 120° (Boudreaux et al., 2010).

Šestý pooperační týden, pasivní flexe a elevace v rovině lopatky může být zvýšena podle tolerance pacienta k 140° (Boudreaux, 2010).

Toto však nemusí platit vždy, studie, které uvádím v předchozích kapitolách dokazují, že rozsah pohybů po operaci RNRK je velmi různorodý.

Aktivní zevní rotace může být zvyšována na 30° až 45°, pokud je respektováno omezení měkkých tkání a omezení m. subscapularis, pokud je reparován. Inicivace pasivní vnitřní rotace může začít během šestého pooperačního týdne a měla by být prováděna v pozici 60° abdukce, abychom se vyhlídli spojení vnitřní rotace s addukcí (Boudreaux et al., 2010).

7.2.1.1 Pooperační imobilizace


Podle Boudreauxa se typicky doporučuje znehybnění RK v abdukčním závěsu, který podporuje humerus v pozici 30° elevace a abdukce pro první 3 až 4 týdny, kromě terapie, koupání a domácího cvičení (Boudreaux et al., 2010).

Důležitým bodem konceptu je, že pacient by měl být schopen vidět si svůj loket bez ohledu na to, co dělá. To má zabránit extenzi a addukci paže.

Pokud nemá pacient imobilizovanou HK v závěsu, neměl by si sahat přes břicho a hrudník operovanou končetinou, protože jde o kombinaci vnitřní rotace a addukce, což opět zvyšuje riziko dislokace (Boudreaux et al., 2010).

7.2.1.2 Kryoterapie

Doporučuje se častná kontinuální kryoterapie pooperačně, aby zmírňovala bolest, otoky a svalové spazmy a potlačovala zánět. Analgetický efekt se objeví, když je tkáň ochlazená na 10-16°C. Současné znalosti o efektu kryoterapie pro pooperační



použití jsou založené na několika málo kontrolovaných studiích a empirické zkušenosti. Individuálně se zmírnila bolest v prvních 24h po operaci a navíc se pacientům lépe spalo, potřebovali méně protibolestivých léků. Pohyb RK byl méně bolestivý během terapie v 10 dnech po operaci (Boudreaux et al., 2010).

Je mnoho teorií, které se snaží vysvětlit mechanismus účinků kryoterapie. Mezi ně patří například: lokální anestetický účinek, zvýšení prahu bolesti nervových vláken pomocí nižší teploty, reflex kapilární kontrakce, jež díky časně kryoterapii snižuje počáteční otok, zánět a krvácení (Singh et al., 2001).

Ve 48 hodinách po operaci je největším benefitem kryoterapie jeho efekt na metabolismus, zánět a analgetický účinek. Stejně tak jako Boudreaux i Singh tvrdí, že nejlepší analgetické účinky vykazuje kryoterapie při ochlazení tkání na 10- 16° C (Singh et al., 2001).

8.2.2 II. fáze- aktivní pohyb, mírné posilování


Druhá fáze, od 6. do 12. týdne po operaci, sestává z progresivního postupu od pasivních pohybů k aktivním asistovaným pohybům až nakonec pacient provádí pohyby aktivní a překročí se i k lehkému posilování se zaměřením na znovuobnovení stability a mechaniky kloubu. Měkké tkáně se hojí po 6 týdnů, takže aktivní asistované a aktivní pohyby mohou být bezpečně prováděny.

Fyzioterapeuti musí pečlivě monitorovat kvalitu pohybových vzorců, koordinaci, kloubní stabilitu, tak aby byla zajištěno, že ramenní svaly se správně a vyrovnaně zapojují do funkce. Pokud by se tak nedělo, mohlo by to vést k špatné mechanice, bolesti a špatné kloubní integritě.

Aktivní flexe a elevace by se měla začít provádět v supinaci, kdy je lopatka stabilizována. Tyto aktivity jsou více funkčně a dynamicky náročné v pozicích sedu a stoje (Boudreaux et al., 2010).

Aktivní pohyby a aktivní asistované pohyby do zevní a vnitřní rotace by měly být započaty a progredovat podobně, ale stále by měly být prováděny v rovině lopatky. Započetí ZR a VR izometricky submaximálně je většinou odloženo až na 8. týden po operaci, dokud není zhojen m. teres minor a m. subscapularis (Boudreaux et al., 2010).

Typický nálezn je, že m. infraspinatus je nezreparovatelný a m. teres minor neporušený. Započetí ZR a VR izometricky v dřívějším čase v rehabilitačním procesu



by mohlo vést k znovuporušení RM, která byla při operaci opravena (Boudreaux et al., 2010).

Mírná izometrická aktivita lopatkového svalstva a deltového svalu by měla progredovat v izotonickou aktivitu mezi 6. a 8. pooperačním týdnem. Pokud je oddělená posteriorní část deltového svalu, pacienti musí být poučeni, aby se vyhýbali pohybům do extenze za neutrální polohu, aby nedošlo ke stresové zátěži tkání přední části kloubu (Boudreaux et al., 2010).

Zahájení izotonického posilování by mělo být až v případě vhodné mechaniky a akceptovatelného aktivního rozsahu pohybu RK a skapulohumerálního spojení. Pokud je izotonické posilování zahájeno předtím než je zafixovaný správný stereotyp pohybu, může dojít k posilování špatného stereotypu a nadměrného přetěžování některých měkkých tkání (Boudreaux et al., 2010).

Při zahájení izotonického posilování doporučuje Boudreaux nízké váhy s větším počtem opakování a využít polohovací postele – začít v leže a postupně zvětšovat sklon až k sedu (Boudreaux et al., 2010).



7.4.2.1 Rehabilitace lopatky

Obvykle je dobré začít manuálním ošetřením lopatky a jejího okolí, zvláště úponových struktur při dolním úhlu lopatky. Pro úspěch při mobilizaci lopatky je důležité „odlepení“ dolního úhlu, což nebývá po období imobilizace vždy snadné. Dalšími strukturami, které si zaslouží manuální intervenci je úpon m. levator scapulae, m. sternocleidomastoideus, akromioklavikulární spojení a úpon m. pectoralis minor na procesus coracoideus, úpony m. serratus anterior a m. latissimus dorsi na nejkaudálnějších žebrech.

Ve fázi aktivního cvičení, učíme pacienty koordinovaným pohybům pletence-lopátky a klíčku, zvláštní důraz klademe na kaudální posun lopatky (Bastlová et al., 2004).

7.4.2.2 Stresová fraktura akromionu

Zvláště v této fázi je důležité sledovat toleranci pacienta vůči aktivním pohybům. V přechodu z imobilizační fáze k fázi aktivních pohybů a posilování u některých rizikových pacientů, například s osteoporózou, dochází k stresovým frakturám akromionu. Mezi hlavní příznaky, které by měly fyzioterapeuta na tuto komplikaci upozornit, patří zhoršená toleranci aktivních pohybů, palpační bolestivost



akromionu, omezení pasivních pohybů, bolest se stupňuje s aktivací deltového svalu (Boudreaux et al., 2010).

Jako řešení Boudreaux doporučuje konzervativní léčebný plán bez aktivní elevace a aktivity deltového svalu po 4 až 6 týdnů. Modifikovaný plán fyzioterapie by měl být zaměřen na zachování pasivní hybnosti a na zachování zevní a vnitřní rotace. To by mělo pokračovat po 3 měsíce než se zlomenina zcela nezhojí. Dále doporučuje pečlivé sledování pacienta, zda nedošlo k posunutí akromionu. Při posunu by musel být indikován operační zákrok.

8.2.3 III. fáze – přiměřené posilování

III. fáze začíná, když pacient zvládá pasivní pohyby, aktivní pohyby s dopomocí i aktivní pohyby a je schopný izotonicky aktivovat každou porci deltového svalu a lopatkového svalstva a má správné stereotypy pohybů v RK. To nastává obvykle od 12. týdne po operaci (Boudreaux et al., 2010).


Pacient by měl tolerovat mírné odporové posilování v loketním kloubu, zápěstí a ruky operované HK. Hlavní cílem III. fáze je, zlepšit, co nejvíce svalovou sílu a zlepšit funkční nezávislost pacienta, což spolu úzce souvisí, a to všechno za nebolestivé mechaniky kloubu se správnými stereotypy (Boudreaux et al., 2010).

Preventivní opatření proti dislokaci by měla být stále dodržována během statické i dynamické činnosti. Doporučuje se, aby všechno posilování bylo založeno na principu malé váhy a většího počtu opakování, aby se zlepšila vytrvalost a snížilo riziko poranění – dislokace (Boudreaux et al., 2010).

Boudreaux zjistil, že pacienti dosáhli největšího zlepšení svalové síly za použití odporového posilování s váhou 1,36 kg, založených na DeLorme 14 principech progresivního odporového cvičení. Náhlé zvedání, tlačení a trhavé pohyby, tomu by se pacienti měli vyhnout definitivně, protože zvyšují riziko poranění- dislokace (Boudreaux et al., 2010).

8.2.4 IV. fáze – kontinuální domácí program

IV. fáze, od 4. měsíce, začíná, když je pacient propuštěn z kvalifikované rehabilitační péče a pokračuje cvičením v domácím prostředí. Pro vstup do 4. fáze by měl pacient být schopen prokázat bezbolestný aktivní pohyb a být nezávislý a mít





osvojený posilovací program. Optimální pooperační rozsah pohybů je mezi 80° až 120° elevace a funkční ZR a VR do 30° (Boudreaux et al., 2010).

Funkční využití operované končetiny je demonstrováno návratem k lehkým domácím pracem a volnočasovým aktivitám, které pacientovi doporučí operatér a fyzioterapeut. Typický limit 4,5 až 6,8 kg bilaterálně na zvedání HK by měl být respektován stále k zachování integrity operovaného RK (Boudreaux et al., 2010).

8.3 Omezení proti dislokaci bez ohledu na fázi rehabilitace

Existuje několik pohybů nebo postupů, kterým by se pacienti neměli vyhýbat jen během všech fází fyzioterapie, ale stále. RNRK je pacientům implantována s cílem zajištění ADL, ne závodního sportu, naprosto nevhodné jsou pro ně všechny švihové sporty. Dále je dobré vyloučit situace, kdy je možné rychlé trhnutí kloubem, například, pokud by se pacient držel v tramvaji HK nad 90° a tramvaj prudce zastavila, může dojít k smykovému pohybu v kloubu a kloub se může poškodit. Riziko poškození kloubu se zvyšuje při náhlém zvedání, tlačení, trhavých pohybech. Absolutní je limit 4,5 až 6,8 kg bilaterálně na zvedání HK (Boudreaux et al., 2010).

8.4 8.4 Přehled fyzioterapie po reverzní náhradě ramenního kloubu



PŘEHLED FYZIOTERAPIE PO REVERZNÍ NÁHRADĚ RAMENNÍHO KLOUBU

POSTUP FYZIOTERAPIE JE PRO PŘEHLEDNOST ROZDĚLEN NA PŘEDOPERAČNÍ A 4 POOPERAČNÍ FÁZE

PŘEDOPERAČNÍ FÁZE	
	<ul style="list-style-type: none">• vyšetření pacienta
	<ul style="list-style-type: none">• seznámení pacienta s pooperačním postupem fyzioterapie
	<ul style="list-style-type: none">• edukace o preventivních opatřeních

FÁZE	OBDOBÍ	CÍL
1. FÁZE	1. den – 6 týden	<ul style="list-style-type: none">• ochrana kloubu a zachování rozsahu pohybů• kryoterapie
2. FÁZE	7. týden – 12. týden	<ul style="list-style-type: none">• udržení pasivního rozsahu pohybu bez omezení• zlepšení aktivního rozsahu pohybu• hojení měkkých tkání + kontrola bolestí a zánětu• obnovení dynamické stability RK
3. FÁZE	13. týden – 3. měsíc	<ul style="list-style-type: none">• zlepšení využití HK při běžných činnostech• docílení lepší koordinace, síly a vytrvalosti
4. FÁZE	4. měsíc –	<ul style="list-style-type: none">• návrat k funkčním, volnočasovým aktivitám (pokud operatér či fyzioterapeut neurčí jinak)

1. FÁZE

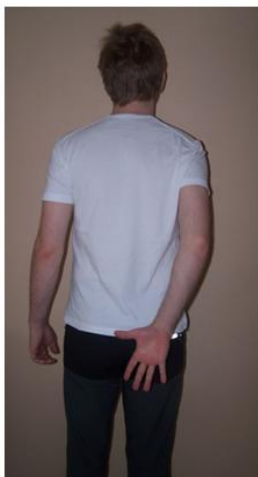
PREVENTIVNÍ OPATŘENÍ PROTI DISLOKACI – NESMÍ SE PROVÁDĚT

- pohyb RK za bedra a hýždě - kombinace abdukce, extenze a VR (obr. 1)
- extenze za neutrální polohu (obr. 2)
- zevní rotace s extenzí (obr. 3)
- omezení nošení, zvedání břemen a celková zátěž vahou těla končetiny (obr. 4)

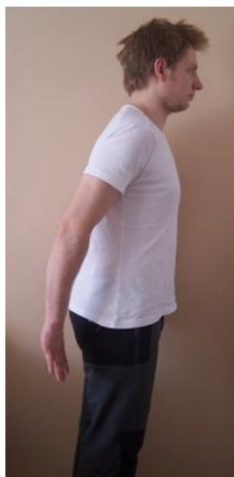PŘEHLED FYZIOTERAPIE PO REVERZNÍ NÁHRADĚ RAMENNÍHO KLOUBU

1. FÁZE

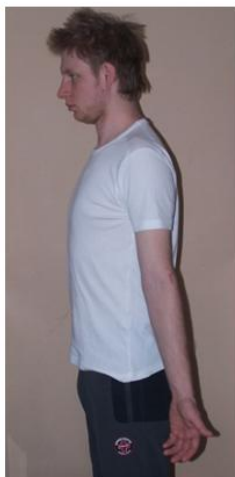Obr. 1




Obr. 2



Obr. 3



Obr. 4



OBDOBÍ	ÚKONY
1.den	<ul style="list-style-type: none"> • polohování (mírná flexe, abdukce, polohování HK od 1/2 humeru k akru) (obr. 11) • aktivní pohyb v lokti, zápěstí a kloubech ruky (obr. 8, obr. 9 a obr. 10) • pasivní pohyb do flexe + abdukce v RK max. do 90° (obr. 5, obr. 6 a obr. 7) • Kryoterapie
2. – 4. den	<ul style="list-style-type: none"> • PIR svaly krku • mobilizace Cp, Thp • měkké techniky na tkáně v okolí Cp, ramenního kloubu a lopatky
5. – 7. den	<ul style="list-style-type: none"> • izometrické posilování RK do flexe a abdukce
8. den – 6. týden	<ul style="list-style-type: none"> • aktivní

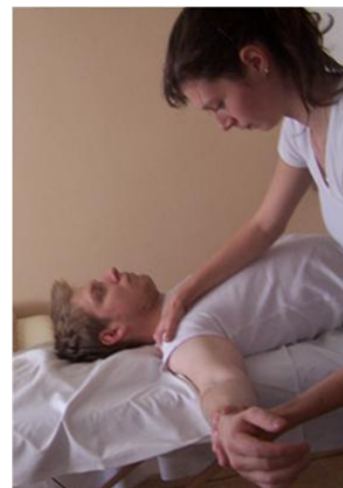Obr. 5



Obr. 6




Obr. 7




PŘEHLED FYZIOTERAPIE PO REVERZNÍ NÁHRADĚ RAMENNÍHO KLOUBU

1. FÁZE

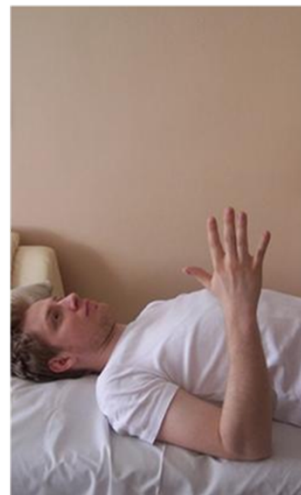
Obr. 8



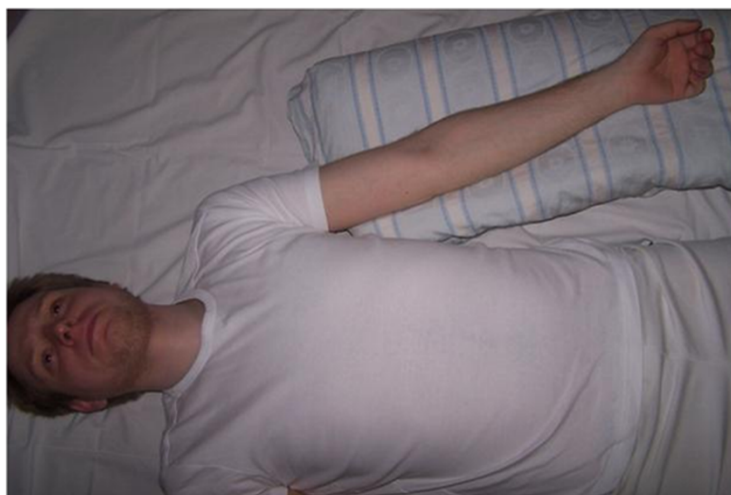Obr. 9



Obr. 10



Obr. 11



KRITÉRIA K POSTUPU DO DALŠÍ FÁZE

- **pacient toleruje pasivní i aktivní pohyby v lokti, zápěstí a ruce**
- **pacient je schopen izometrické aktivace všech částí deltového svalu a lopatkového svalstva**
- **nepřítomnost komplikací**

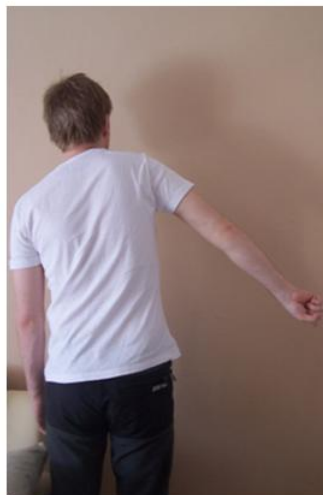
PŘEHLED FYZIOTERAPIE PO REVERZNÍ NÁHRADĚ RAMENNÍHO KLOUBU

2. FÁZE


PREVENTIVNÍ OPATŘENÍ PROTI DISLOKACI

- vyhnout se hyperextenzi
- neopakovat aktivní pohyby při špatném stereotypu pohybu (obr. 12)
- omezení nošení, zvedání břemen (max. povoleno zvedat šálek kávy)
- zákaz zátěže operované HK vahou těla

Obr. 12



Obr. 13



OBDOBÍ	ÚKONY
6. – 12. týden	<ul style="list-style-type: none">• izometrické posilování ZR a VR, postupně i izotonicky• zvyšování rozsahu pohybu (obr. 13)• progrese posilování do flexe a abdukce s odporem (lehkým závažím)

KRITÉRIA K POSTUPU DO DALŠÍ FÁZE

- zlepšení funkce RK
- pacient je schopen izometrické aktivace všech částí deltového svalu a lopatkového svalstva s nárůstem svalové síly

PŘEHLED FYZIOTERAPIE PO REVERZNÍ NÁHRADĚ RAMENNÍHO KLOUBU


3. FÁZE

PREVENTIVNÍ OPATŘENÍ PROTI DISLOKACI – NESMÍ SE PROVÁDĚT

- zvedat předměty těžší než 2,7kg pomocí operované HK (obr.14)

OBDOBÍ	ÚKONY
13. týden – 3. měsíc	• progrese v mírném odporovém posilování do flexe a abdukce

Obr. 14





KRITÉRIA K POSTUPU DO DALŠÍ FÁZE

- navýšování svalové síly

4. FÁZE

PREVENTIVNÍ OPATŘENÍ PROTI DISLOKACI – NESMÍ SE PROVÁDĚT

- vytváření nadměrného tlaku - tahu
- vyhýbání trhavým pohybům
- limit 4,5kg – 6,8 kg bilaterálně na zvedání HK
- jízda na kole bez odpružené přední vidlice



PŘEHLED FYZIOTERAPIE PO REVERZNÍ NÁHRADĚ RAMENNÍHO KLOUBU

4. FÁZE


OBDOBÍ	ÚKONY
4. měsíc -	<ul style="list-style-type: none">• domácí program• pacient 3x – 4x týdně cvičí se zaměřením na zlepšení svalové síly

KRITÉRIA K POSTUPU DO DALŠÍ FÁZE

- **pacient je schopen bezbolestného aktivního pohybu se správným stereotypem provedení zpravidla 80° - 120° flexe a 30° ZR**

ZDROJE

BOUDREAU, S.; BOUDREAU, E.; HIGGINS, L.D.; WILCOX.R.B. Rehabilitation following reverse total shoulder arthroplasty. The Journal of orthopaedic and sports physical therapy. 2007, 37/12, s. 734- 743.



9 Diskuze

Podle zahraničních autorů (Boileau et al., 2006; Sanchez-Sotelo et al., 2009; Boudreaux et al., 2011; Walker et al., 2011; Bufquin et al., 2007; Wall et al., 2007; Nolan et al., 2011) má RNRK své nezastupitelné místo, samozřejmě pro určité konkrétní indikace a konkrétní pacienty. Pokorný et al. (2007) má trochu rezervovanější názor pro jejich použití, poukazuje na incidenci selhání glenoidálních komponent.


Dokonce studie Leunga et al. (2011) dokazuje, že RNRK je ve většině případů lepší řešení pro nejčastější indikaci PRM než hemiarthroplastika.

Specifikum RNRK je, že funkční výsledky jednotlivých pacientů se velmi liší. Zpravidla pacienti, kteří mají malý rozsah pohybu a omezenou funkci RK před operací, dosahují většího zlepšení a jsou více spokojeni, mohou téměř bez omezení vykonávat běžné denní činnosti a rekreačně i některé sporty, což je opravdu velký rozdíl proti jejich stavu před operací. Pacienti s lepší funkčním stavem před operací, nebo například pacienti indikovaní pro frakturu proximálního humeru, v konečném výsledku dosahují i lepších výsledků, ale jsou mnohem méně spokojeni.

Nevýhodou RNRK je jistě omezená zevní rotace. Pro běžné denní činnosti jako například česání je určitá míra zevní rotace nutná. Omezená zevní rotace je po komplikacích nejčastějším důvodem, proč pacienti s RNRK nejsou tak spokojeni.

Indikace k operaci se za posledních několik let značně rozrostly. RNRK se nepoužívá už jen pro pacienty s poškozením rotátorové manžety a artropatií, ale autoři na svých studiích ukazují úspěšnost i u jiných indikací jako fraktury proximálního humeru, revmatoidní artritidy. Na další možný směr vývoje RNRK ukazuje studie Francse et al. (2011) a jeho pacienta s poškozením mediální části deltového svalu.

Autoři se rozcházejí v názoru na operační přístup, původně Grammontem navržený transakromiální přístup se již téměř nepoužívá, z něho se vyvinul anterosuperiorní přístup. Sám Molé et al. (2011), který ho popisuje, přiznává, že jeho nevýhodou je riziko nepřesného umístění glenoidu, což je i podloženo větším výskytem uvolnění glenoidu při použití tohoto přístupu. Lädermann et al. (2011) podporuje spíše deltopektorální a transdeltoidální přístup. Ve své studii na pacientech dokázal, že na výsledky pacientů po operaci nemá výběr deltopektorálního nebo transdeltoidálního přístupu klinicky významný vliv. Přesto se nabízí diskuze, zda operační přístup neovlivní bolestivost v oblasti RK po operaci a možnost započítání aktivace deltového svalu. Jediný deltopektorální přístup nepoškozuje deltový sval jeho přetětím. Sval



nemusí regenerovat a tedy by měl být dřív schopen aktivace a i pasivní pohyby v ramenním kloubu by měly být méně bolestivé. Bohužel zatím nebyla publikována žádná studie, která by se tímto zabývala a tyto domněnky buď potvrdila nebo vyvrátila.



Ohledně komplikací se autoři shodují i na jejich prevenci nebo řešení, avšak vždy je to otázka kompromisu, protože například prodloužení humeru, které je nutné pro zlepšení tahu deltového svalu, může způsobit frakturu akromionu.

Původním principem RNRK byla i medializace centra rotace, která také napomáhá zlepšení tahu deltového svalu (Walker, 2011). Henninger (2011) upozorňuje, že naopak lateralizace centra rotace může přispět k lepší stabilitě kloubu s RNRK.

V posledním desetiletí bylo publikováno několik studií pacientů zabývajících se jejich funkčními výsledky po operaci RNRK. Avšak tyto výsledky je velmi těžké porovnávat, protože autoři uvádějí například stupně rozsahu pohybů, ale už neuvádějí v jaké pozici bylo měřeno, zda zevní rotace byla měřena v 0° abdukci nebo v abdukci 30°, což může být rozdíl několika stupňů. Navíc všechny hodnoty jsou průměrné, takže několik pacientů s těžkými komplikacemi a následným špatným stavem může výsledky studie negativně ovlivnit. Objektivní by bylo porovnávat výsledky pacientů v přesně daných časových mezích, po jednom roce, po dvou letech atd. protože výsledky pacienta po 6 měsících se mohou lišit od jeho výsledků po 2 letech. Počet komplikací se zdá jako objektivní faktor, ale nikde není přesně stanoveno, co je komplikace a co už ne, zda počítat hematoma jako komplikaci, největší rozpaky jsou ohledně skapulárního notchingu, od jakého stupně se dá počítat jako komplikace. Jako jediný skutečně porovnávatelný faktor považují Constant Murley score, i když porovnávání průměrných hodnot má svá úskalí, jak jsem se zmínila výše.

V teoretické části zabývající se fyzioterapií je čerpáno bohužel jen z jediného zdroje, protože jiné články nebo studie nebyly publikovány. Brzy se snad dočká publikace rehabilitačního postupu po RNRK, tak jak ho sestavují ve FN (Fakultní nemocnice) Motol. Protože jsem měla možnost se s tímto postupem seznámit, níže uvádím několik odlišností od rehabilitačního plánu pod Boudreauxa. Zásadních bodech se neliší, spíše v tom, na co je kladen větší důraz a podobně.

Ve FN Motol zůstávají pacienti po operaci průměrně 11 až 14 dní, kdy se fyzioterapeut věnuje nejen cvičení s pacientem, ale také edukaci pro další období. Po hospitalizace je pacientům doporučován několikátýdenní pobyt v některém z rehabilitačních center, aby mohl cyklus fyzioterapie plynule navázat. Pacient se tedy



do domácího prostředí dostane nejdříve po 6 týdnech, spíše po 2 měsících, od operace, tedy podle Boudreauxova členění, na II. fázi fyzioterapie. I když by měl být pacient pro domácí prostředí edukován z rehabilitačního centra nebo i z nemocnice, většinou si operatéri přejí, aby pacient docházel na ambulantní rehabilitační péči do půl roku od operace. Tak jsou stále kontrolovány správné stereotypy pohybů, pacienti se mohou poradit s fyzioterapeutem ohledně modifikace domácích prací a celkovému uzpůsobení denních aktivit a stylu života jejich zdravotnímu stavu.



Ve FN Motol se staví jinak k možnosti dislokace. Boudreaux se vyhýbá extenzi spojené s addukcí a vnitřní rotací. Ve FN Motol se bojí především zevní rotace spojené s extenzí, a to proto, že je tohoto sdruženého pohybu využito při operaci k dislokaci RK a kloubní pouzdro je v dorzolaterálním směru méně spolehlivou pasivní překážkou dislokace. V praktickém postupu se tento rozpor však neprojeví, protože v obou postupech se začíná s aktivací svalů do zevní i vnitřní rotace až od 6. týdne, od II. fáze.

Důležitým prvkem fyzioterapie 1. den po operaci ve FN Motol je polohování. Boudreaux se o polohování vůbec nezmiňuje. Podle zkušeností fyzioterapeutů z FN Motol zapolohování končetiny pacientům uleví od bolesti. Polohuje se do mírné flexe a abdukce, končetina je podložena od pŕlky humeru až k ruce, tato poloha by měla být stabilní a pro pacienta pohodlná. Končetina je v antalgickém držení a přesto si mohou sami procvičovat aktivní pohyby v lokti, zápěstí a kloubech ruky, což je jim od 1. dne zdůrazňováno. Fyzioterapeuti na aktivní pohyby v lokti, zápěstí a kloubech ruky dbají, protože pacienti často v obavách, aby si neublížili, těmito klouby nepohybují. Fyzioterapeut je naučí provádět izolované pohyby, tak aby RK mohl být stále v základní poloze.

Pasivní pohyby do flexe a abdukce provádějí ve FN Motol hlavně z počátku vleže. Pacient tak může být dobře relaxovaný a fyzioterapeutovi je umožněna dobrá fixace proximálního segmentu. Navíc je to pro fyzioterapeuta ergonomičtější.

Ohledně pooperační fixace ve FN Motol nemají vyhraněný názor, že například po revizní operaci vždy musí být Dessaultova fixace po dobu několika týdnů. Záleží operatér od operatéra a hlavně pacient od pacienta, co vyžaduje konkrétní stav, zda je fixace nutná. Za velmi důležitý faktor považují psychický stav a zodpovědnost pacienta, protože je to především pacient, kdo musí na preventivní opatření dbát.

Boudreaux omezuje prvních několik dní pasivní hybnost do abdukce a flexe na 90°. Ve FN Motol žádné takové pravidlo nemají, určujícím faktorem pro stupně



abdukce a flexe je především bolest pacienta. Je velmi dbáno, aby pohyby byly prováděny do bolesti.

Dalším bodem, o kterém se Boudreaux ve své práci nezmiňuje jsou mobilizace a techniky měkkých tkání na oblast krční a hrudní páteře.



Fyzioterapeuti ve FN Motol tyto metody do svého postupu zařazují. Dalším důležitým bodem fyzioterapie, tak jako po každé jiné operaci, je péče o jizvu. Nedostatečně ošetřená jizva může působit potíže i několik let po operaci. Proto péče o jizvu a vysvětlení postupu péče o jizvu pacientovi, tak aby mohl jizvu ošetřovat sám, považují za velmi důležité.

I když ohledně bolesti mají ve FN Motol fyzioterapeuti zkušenost, že pacienti s RNRK trpí bolestí mnohem méně než pacienti s klasickou náhradou RK při stejných dávkách analgetik. Možné vysvětlení se nabízí v odstranění rotátorové manžety. Na RNRK je tedy méně „svalů, které bolí“. Menší bolestivost po operaci je jistě pro pacienty velkým benefitem, avšak jen do určité míry. Nezastupitelná je ochranná funkce bolesti. Pacienti s menšími bolestí inklinují k větší nezodpovědnosti a nedodržování preventivních opatření.

Ve FN Motol nemají tak striktní pooperační postup. Preventivní opatření samozřejmě dodržují. Stěžejní jsou instrukce operátora a stav pacienta. Operátor má nejlepší přehled, jak probíhala operace u konkrétního pacienta a tedy, na co by se mělo dávat pozor a co si naopak může pacient dovolit. Druhým stěžejním faktorem je stav a hlavně bolest pacienta. Není důležité začít s vnitřní rotací v 6. týdnu, pokud se na to pacient necítí a izometrická aktivace ho bolí. Musí se brát zřetel i na to, že často jde o pacienty starší. Tito pacienti často trpí četnými komorbiditami, které jejich stav ztěžují. Navíc jejich hlavním cílem nebude vrátit se, co nejdříve do zaměstnání, ale spíše zvládnutí denních činností a sebeobsluhy.

Zajímavým bodem Boudreauxova rehabilitačního plánu je využití elektromyografického biofeedbacku. Autor ho doporučuje jako možnost biofeedbacku pro pacienty k nácvičku aktivity deltového svalu, ale už se nezmiňuje o možném umístění elektrod, protože klasické umístění elektrod pro ramenní kloub s kovovou endoprotézou zřejmě není možné.

Největší skupinu pacientů tvoří pacienti s poškozením rotátorové manžety s artropatií. Tito pacienti mají spíše menší rozsahy pohybů a horší funkční stav RK, bývají to pacienti starší. RNRK je pro takové pacienty řešení, jak zvládnout sebeobsluhu a běžné denní činnosti. Přesto se najdou pacienti aktivní se zájmem o rekreační sport.



Mezi nejoblíbenější sporty nejen seniorů patří jízda na kole. Pro tento případ by bylo vhodné pacientovi doporučit jezdit na kole s odpruženou přední vidlicí, aby se tlumily nárazy a tlaky do RK.



Jako další možný sport pro pacienty s RNRK by se dal doporučit například odporový trénink se zkušeným instruktorem, který by bral ohled na preventivní opatření pacienta. Vzhledem k vyššímu průměrnému věku pacientů musíme počítat i s komorbiditami, jako ischemická choroba srdeční nebo inzulinová rezistence. Při odporovém tréninku by se zlepšovali příznaky metabolického syndromu a zároveň by pacient mohl kontrolovaně posilovat různé skupiny svalů, včetně zbylého lopatkového svalstva a deltového svalu. Výhodou odporového tréninku je upřednostňování více opakování před většími závažími, důraz na správné provádění cviku, což je pro pacienty s RNRK vhodné.

Nejpřirozenějším pohybem je chůze. V posledních letech je stále oblíbenější nordic walking. Chůze, kde se zapojují více horní končetiny díky vysokým holím by bylo vhodným sportem i pro pacienty s RNRK

Bylo napsáno mnoho článků o designu jednotlivých komponent a prevenci komplikací, ale o pooperační fyzioterapii pojednává v podstatě pouze jeden článek. V české literatuře neexistuje žádný dostupný materiál popisující protokol pooperační fyzioterapie.

Nabízí se možnost převzít rehabilitační protokol pro klasickou náhradu ramenního kloubu, tato možnost je však značně nevyhovující, protože změna anatomie a biomechaniky klade nároky na jiný postup fyzioterapie. Na rozdíl od klasické náhrady RK je hlavním svalem m. deltoideus, na čemž se celá rehabilitace zakládá. Navíc RNRK je díky odstranění rotátorové manžety mnohem zranitelnější a má větší tendenci k luxaci než klasická protéza RK, což klade větší nároky a důraz na preventivní opatření.

Bylo by zapotřebí vytvoření více dostupné literatury o fyzioterapii pacientů s RNRK. Jistě existuje několik možných přístupů k těmto pacientům a vůbec k postupu fyzioterapie po RNRK, literatura pojednává pouze o jednom. Pokud by navíc byly rehabilitační postupy založené na Evidence based medicine, jistě by to vyjasnilo situaci v této oblasti.




ZÁVĚR

Význam fyzioterapie po náhradách kloubů je nepopiratelný. Reverzní náhrada ramenního kloubu se od ostatních náhrad liší obráceným anatomickým principem. Obrácený anatomický princip mění biomechaniku kloubu a další parametry. Jak kloub pracuje a jeho základní specifika by měl každý terapeut, který bude s pacientem po RNRK pracovat, znát. Jedině tehdy může dobře sestavit rehabilitační plán a také ho i v průběhu měnit, tak aby benefit fyzioterapie byl pro pacienta co největší.

Tak jako biomechanika kloubu s RNRK je specifická, i fyzioterapie s RNRK se musí lišit od fyzioterapie s klasickou náhradou RK. Reverzní náhrada má větší tendenci k nestabilitě a luxaci především prvních pár týdnů. Proto preventivní opatření proti dislokaci tvoří jeden ze základních kamenů pooperační fyzioterapie.

Stejně tak jako pohledy na fyzioterapii po náhradách jiných kloubů se různý, tak i fyzioterapie po RNRK nabízí diskuzi o různých přístupech. Proto je zapotřebí více studií zabývajících se fyzioterapií, nejlépe studií založených na principu Evidence based medicine.



REFERENČNÍ SEZNAM

ALTA, T.D.; VEEGER, H.E.; JANSSEN, T.W.; WILLEMS, W.J. Are Shoulders with A Reverse Shoulder Prosthesis Strong Enough? A Pilot Study. *Clinical orthopaedics and related research*. 2012 [Epub ahead of print]

ANONYMOUS. Excentrická protéza Lima. [online]. 2012 – [cit. 10.4.2012]. Dostupné na: www.lima.it.

ANONYMOUS. Simple shoulder test. [online]. 2012 - cit. [14.4.2012]. Dostupné na: www.western-ortho.com.

BASTLOVÁ, P.; KROBOT, A.; MÍKOVÁ, M.; SKOUMAL, P.; FREIWALD, J. Strategie rehabilitace po frakturách proximálního humeru. *Rehabilitace a fyzikální lékařství*, 2004, 11, s. 3– 18.

BOILEAU, P.; WATKINSON, D.; HATZIDAKIS, A. M.; HOVORKA, I. The Grammont reverse shoulder prosthesis: results in cuff tear arthritis, fracture sequelae, and revision arthroplasty. *The Journal of shoulder and elbow surgery*. 2005, 15/5, s. 527-540.

BOUDREAU, S., BOUDREAU, E., HIGGINS, L. D., WILCOX, R. B. Rehabilitation following reverse total shoulder arthroplasty. *The Journal of orthopaedic and sports physical therapy*. 2007, 37/12, s. 734- 743.


BUFQUIN, T.; HERSAN, A.; HUBERT, L.; MASSIN, P. Reverse shoulder arthroplasty for the treatment of three- and four-part fractures of the proximal humerus in the elderly. *The Journal of bone and joint surgery, British volume*. 2007, 89/4, s. 516- 520.

CHOU, J.; MALAK, S. F.; ANDERSON, I. A.; ASTELEY, T.; POON, P. C. Biomechanical evaluation of different designs of glenospheres in the SMR reverse total shoulder prosthesis: Range of motion and risk of scapular notching. *Journal of Shoulder and Elbow Surgery*. 2009, 18/3, s. 354- 359.

EKELUND, A.; NYBERG, R.; Can Reverse Shoulder Arthroplasty be Used with Few Complications in Rheumatoid Arthritis. *Clinical Orthopaedics and Related Research*. 2011, 469/9, s. 2483- 2488.

FARSHAD, M.; GERBER, C. Reverse total shoulder arthroplasty-from the most to the least common complication. *Internacional orthopaedics*. 2010, 34/8, s. 1075- 1082.

FAVARD, L.; LEVIGNE, CH.; NEROT, C.; GERBER, CH.; DE WILDE, L.; MOLE, D. Reverse prostheses in arthropathies with cuff tear: Are survivorship and function



maintained over time. *Clinical orthopaedics and related research*. 2011, 469/9, 2469-2475.

FRANKLE, M.; LEVY, J. C.; PUPELLO, D.; SIEGAL, S.; SALEEM, A.; MIGHELL, M.; VESEY, M. The reverse shoulder prosthesis for glenohumeral arthritis associated with severe rotator cuff deficiency. a minimum two-year follow-up study of sixty patients surgical technique. *The Journal of bone and joint surgery. American volume*. 2006, 88, s. 178-190.

GERBER, C.; PENNINGTON, S.D.; NYFFELER, R.W. Reverse total shoulder arthroplasty. *The Journal of American academy of orthopaedic surgeons*. 2009, 17/5, s. 284- 295.

GRAMMONT, P.M.; BAULOT, E. Delta shoulder prosthesis for rotator cuff rupture. *Orthopedics*. 1993. 16/1, s. 65- 68.

HARRELD, K. L.; PUSKAL, B.L.; FRANKLE, M. Massive Rotator Cuff Tears without Arthropathy: When to Consider Reverse Shoulder Arthroplasty. *The Journal of bone and joint surgery. American volume*. 2011. 93/10, s. 973- 984

HENNINGER, H. B.; BARG, A.; ANDERSON, A. E.; BACHUS, K. T.; TASHJIAN, R. Z.

Henninger HB, Barg A, Anderson AE, Bachus KN, Burks RT, Tashjian RZ. Effect of lateral offset center of rotation in reverse total shoulder arthroplasty: a biomechanical study

Journal of Shoulder and Elbow Surgery. 2011, 29/3, s. 535-547.



HERRMANN, S.; König, C.; HELLER, M.; PERKA, C.; GREINER, S. Reverse shoulder arthroplasty leads to significant biomechanical changes in the remaining rotator cuff. *The Journal of orthopaedics surgery and research*. 2011, 16, s. 6- 42.

KOLÁŘ, Pavel.: *Rehabilitace v klinické praxi*. Praha: Galén, 2009. ISBN 978-80-7262-657-1.



LADERMANN, A.; BUBBEKE, A.; COLLIN, P.; EDWARDS, T. B.; SIRVEAUX, F.; WALCHE, G. Influence of surgical approach on functional outcome in reverse shoulder arthroplasty. *Orthopaedics & Traumatology: Surgery & Research*. 2011, 97/6, s. 579-582.

LEUNG, B.; HORODYSKI, M.; STRUK, A. M.; WRIGHT, T. W. Functional outcome of hemiarthroplasty compared with reverse total shoulder arthroplasty in the treatment of rotator cuff tear arthropathy. . *Journal of Shoulder and Elbow Surgery*. 2012, 21/3, s. 319- 323.

MARTINEZ, A. A.; CALVO, A.; BEJARANO, C.; CARBONEL, I.; HERRERA, A. The use of the Lima reverse shoulder arthroplasty for the treatment of fracture sequelae of the proximal humerus. *Journal of orthopaedic science : official journal of the Japanese Orthopaedic Association*. 2012, 17/2, s. 141- 147.





- MIDDERNACHT, B.; DE ROO, P. J.; VAN MAELE, G.; DE WILDE, L. F. Consequences of scapular anatomy for reversed total shoulder arthroplasty. *Clinical Orthopaedics and Related Research*. 2008, 466/6, s. 1410- 1418.
- MOLÉ, D.; WEIN, F.; DÉZALY, CH.; VALENTI, P.; SIRVEAUX, F. Surgical technique: The anterosuperior approach for reverse shoulder arthroplasty. *Clinical Orthopaedics and Related Research*. 2011, 469/9, s. 2461- 2468.
- NOLAN, B.M.; ANKERSON, E.; WIATER, J.M. Reverse total shoulder arthroplasty improves function in cuff tear arthropathy. *The Journal of orthopaedics surgery and research*. 2011, 469/9, s. 2476- 2482.
- POKORNÝ, D., SOSNA, A. a kolektiv. Alopastika ramenního kloubu, Praha: Triton, 2007, ISBN: 978- 80- 7387- 037- 9.
- ROY, J.S.; MACDERMID, J.C.; GOEL, D.; FABER, K.J.; ATHWAL, G.S.; DROSDOWECH, D.S. What is a successful outcome following reverse total shoulder arthroplasty. *The open orthopaedics journal*. 2010, 23/4, 157- 163.
- SINGH, H.; OSBAHR, D.C.; HOLOVACS, T.F.; CAWLEY, P.W.; SPEER, K.P. The Efficacy of continuous cryotherapy on the postoperative shoulder: A prospective, randomized investigation. *The Journal of shoulder and elbow surgery*. 2001, 10/6, s. 522- 525.
- TAY, A.K.; COLLIN, P. Irreparable spontaneous deltoid rupture in rotator cuff arthropathy: the use of a reverse total shoulder replacement. *The Journal of shoulder and elbow surgery*. 2011. 20/7, s. 5- 8.
- WALKER, M.; BROOKS, J.; WILLIS, M.; FRANKLE, M. How reverse shoulder arthroplasty works. *Clinical orthopaedics and related research*. 2011, 469/9, s. 2440- 2451.
- WALL, B.; NOVÉ-JOSSERAND, L.; O'CONNOR, D. P.; EDWARDS, T.B.; WALCH, G. Reverse total shoulder arthroplasty: a review of results according to etiology. *The Journal of bone and joint surgery. American volume*. 2007, 89/7, 1476- 1485.



SEZNAM PŘÍLOH

Příloha č. 1: Constant score.....	64
Příloha č. 2: Simple shoulder test.....	65



PŘÍLOHY

PŘÍLOHA č.1

Constant score

Bolest (vždy je uváděn počet bodů)

Žádná	15
Střední	10
Minimální	5
Stálá	0

Běžné denní aktivity

Plně schopen práce	4
Bez omezení sportu či hobby	4
Bez poruch spánku	2

Pacient dosáhne rukou

K pasu	2
K mečíku	4
Na krk	6
Na obličej	7
Na temeno	8
Nad hlavu	10

Elevace

0 – 30°	0
31 – 60°	2
61 – 90°	4
91 – 120°	6
121 – 150°	8
151 – 180°	10

Abdukce – stejný postup jako u elevace

Kombinované zevní rotace



Ruka do záhlaví, loket vpřed	2
Ruka do záhlaví, loket stranou	2
Ruka na temeno, loket vpřed	2
Ruka na temeno, loket stranou	2
Plná elevace	2

Kombinovaná vnitřní rotace – hodnotí se, kam dosáhne hřbet ruky

Zevní strana stehna	0
Hýždě	2
LS přechod	4
Pas	6
Th 12	8
Mezi lopatky	10

Síla (je měřena pomocí pružinové váhy, sledována je zátěž, kterou pacient zvedne ve smyslu elevace)

Kg – body:	12kg – 25b.,	11kg – 23b.,
	10kg – 20b.,	9kg – 18b.,
	8kg – 16b.,	7kg – 14b.,
	6kg – 12b.,	5kg – 10b.,
	4kg – 7b.,	3kg – 5b.,



2kg – 3b., 1kg – 1b.,
0kg – 0b.

Celkový maximální součet je 100 bodů.

Výsledek Body	Výborný	76 - 100
	Dobry	51 - 75
	Uspokojivý	26 - 50
	Neuspokojivý	0 - 25

(Pokorný et al., 2007)

PŘÍLOHA č.2

Simple Shoulder Test

Dominant Hand (fill in only one square): Right Left Ambidextrous

Shoulder Evaluated (fill in only one square): Right Left

1. Is your shoulder comfortable with your arm at rest by your side? Yes No

2. Does your shoulder allow you to sleep comfortably? Yes No

3. Can you reach the small of your back to tuck in your shirt with your hand? Yes No

4. Can you place your hand behind your head with the elbow straight out to the side? Yes No



5. Can you place a coin on a shelf at the level of your shoulder bending your elbow? Yes No

6. Can you lift one pound (a full pint container) to the level of your shoulder without bending your elbow? Yes No

7. Can you lift eight pounds (a full gallon container) to the level of your shoulder without bending your elbow? Yes No

8. Can you carry twenty pounds at your side with the affected arm? Yes No

9. Do you think you can toss a softball under-hand twenty yards with the affected arm? Yes No



10. Do you think you can toss a softball over-hand twenty yards with the affected extremity? Yes No

11. Can you wash the back of your opposite shoulder with the affected extremity? Yes No

12. Would your shoulder allow you to work full-time at your regular job? Yes No

(www.western-ortho.com, 14.4.2012)