

**UNIVERZITA KARLOVA**  
**Lékařská fakulta v Hradci Králové**

**Vliv předoperační radiochemoterapie na expresi vaskulárního  
endoteliálního růstového faktoru a hustoty CD8+ tumor infiltrujících  
lymfocytů adenokarcinomu rekta**

**David Buka**

**Autoreferát disertační práce**  
**Doktorský studijní program: Klinická onkologie a radioterapie**

**Hradec Králové**  
**2020**

Disertační práce byla vypracována v rámci kombinovaného studia doktorského studijního programu Klinická onkologie a radioterapie na Lékařské fakultě Univerzity Karlovy v Hradci Králové.

Autor: MUDr. David Buka, Klinika onkologie a radioterapie Fakultní nemocnice Hradec Králové

Školitel: prof. MUDr. Jiří Petera, Ph.D., Klinika onkologie a radioterapie Fakultní nemocnice Hradec Králové

Školitel konzultant: doc. MUDr. Josef Dvořák, Ph.D., Onkologická klinika 1. lékařské fakulty a Thomayerovy nemocnice Praha

Oponenti: doc. MUDr. David Vrána, Ph.D., Onkologická klinika Fakultní nemocnice Olomouc

doc. MUDr. Beatrice Mohelníková Duchoňová, Ph.D., Onkologická klinika Fakultní nemocnice Olomouc

Obhajoba se bude konat před Komisí pro obhajoby OR ..... dne .....  
v ..... od ..... hod.

Tato práce vznikla za podpory grantu projektu PROGRES Q40/06

S disertační prací je možno se seznámit na studijním oddělení děkanátu Lékařské fakulty v Hradci Králové, Univerzity Karlovy, Šimkova 870, 500 03 Hradec Králové (tel. 495 816 134).

.....

*Titul, jméno, příjmení*

Předseda komise pro obhajoby disertačních prací

v doktorském studijním programu Klinická onkologie a radioterapie

Garant studijního programu: prof. MUDr. Jiří Petera, Ph.D.

## Obsah

1. Souhrn.....	4
2. Summary.....	5
3. Úvod do problematiky.....	6
3.1. Adenokarcinom rekta .....	6
3.2. Exprese nádorového VEGF po neoadjuvantní radiochemoterapii pacientů s adenokarcinomem rekta .....	7
3.3. Hustota CD8+ tumor infiltrujících lymfocytů pacientů s adenokarcinomem rekta .....	9
3.4. Vztah mezi léčebnou inhibicí VEGF a zvýšením protinádorové imunity.....	12
4. Cíle disertační práce .....	13
5. Pacienti a metody .....	14
5.1. Charakteristika pacientů .....	14
5.2. Léčba .....	14
5.3. Metodika imunohistochemického vyšetření VEGF .....	15
5.4. Metodika imunohistochemického vyšetření CD8+ tumor infiltrujících lymfocytů .....	15
5.5. Statistické metody.....	16
6. Vlastní výsledky.....	16
6.1. Adenokarcinom rekta .....	16
6.2. Vliv předoperační radiochemoterapie na expresi vaskulárního endoteliálního růstového faktoru adenokarcinomu rekta .....	17
6.3. Vliv předoperační radiochemoterapie na hustotu CD8+ tumor infiltrujících lymfocytů adenokarcinomu rekta.....	18
7. Diskuse .....	20
7.1. Adenokarcinom rekta .....	20
7.2. Vliv předoperační radiochemoterapie na expresi vaskulárního endoteliálního růstového faktoru adenokarcinomu rekta .....	20
7.3. Vliv předoperační radiochemoterapie na hustotu CD8+ tumor infiltrujících lymfocytů adenokarcinomu rekta.....	23
8. Závěry.....	25
9. Literatura .....	26
10. Seznam publikací autora .....	41

## 1.Souhrn

Adenokarcinom rekta představuje jedno z nejčastějších nádorových onemocnění v České republice, z čehož vyplývá, že každý posun v terapii či prevenci tohoto onemocnění může mít velký dopad na mortalitu a morbiditu nemalé části onkologických pacientů. Přibližně v třetině až polovině ze všech nově diagnostikovaných případů je v rámci terapie využito neoadjuvantní konkomitantní radiochemoterapie či samotné radioterapie před chirurgickou resekci, a to s cílem dosažení downstagingu tumoru a s cílem snížení pravděpodobnosti lokální recidivy.

V genezi neoplazie a reakci organismu dochází k velkému množství procesů na molekulární a buněčné úrovni, jejichž porozumění a případné ovlivnění může mít velký vliv na úspěšnost terapie či predikci její efektivity. Jedním z těchto procesů je angiogeneze indukovaná vysokou tvorbou vaskulárního endoteliálního růstového faktoru (VEGF). Dle imunohistochemických studií VEGF není exprimován v normální sliznici kolorekta, je však silně exprimován u adenokarcinomů.

Dalším důležitým procesem reakce organismu na malignitu je infiltrace nádorové tkáně CD8<sup>+</sup> T lymfocyty (CD8<sup>+</sup> TIL), které jsou jednou z významných součástí buněčné protinádorové imunity a které se významně podílejí na likvidaci nádorových buněk. Potenciál CD8<sup>+</sup> tumor infiltrujících lymfocytů je značný nejen v prognóze pacientů a predikci odpovědi na léčbu, ale i v možnosti využití těchto buněk pro specifickou imunoterapii nádoru.

V této práci byla retrospektivně zkoumána dynamika změn dvou biomarkerů (VEGF a CD8<sup>+</sup> TIL) v souboru 53 pacientů s lokálně pokročilým adenokarcinomem rekta léčených předoperační radiochemoterapií, a to porovnáním kvantity těchto biomarkerů před léčbou a v definitivním resekátu po léčbě. Dále bylo zkoumáno, zda změna jejich exprese má vliv na prognózu onemocnění či na predikci odpovědi na léčbu.

V případě zkoumání hladin VEGF byl medián doby celkového přežití (OS) kratší u pacientů, u kterých se po radiochemoterapii snížila exprese VEGF, avšak tento rozdíl nedosáhl statistické významnosti ( $p = 0,13$ ). Snížení exprese VEGF po předoperační radiochemoterapii nebylo prediktivní pro odpověď na léčbu ani pro downstaging ( $p = 0,61$ ).

V případě hodnocení CD8<sup>+</sup> TIL nárůst jejich hustoty po radiochemoterapii neměl signifikantní vliv na celkové přežití ( $p = 0,16$ ), nesignifikantní byl také vliv nárůstu CD8<sup>+</sup> TIL na downstaging ( $p = 0,37$ ). Nicméně bylo zjištěno, že pacienti s nárůstem hustoty CD8<sup>+</sup>

TIL po radiochemoterapii měli statisticky nesignifikantní 2,5krát delší medián celkového přežití v porovnání s ostatními pacienty bez nárůstu hustoty CD8+ tumor infiltrujících lymfocytů .

## 2. Summary

Rectum adenocarcinoma is one of the most frequent tumour diseases in the Czech Republic. Therefore any progress in therapy or prevention of this disease can have a significant impact on mortality and morbidity of major amount of oncological patients. Within therapy the neoadjuvant concomitant radiochemotherapy or the sole radiotherapy is used before surgical resection in one third to half of all newly diagnosed cases. The goal is to achieve tumor downstaging and local relaps probability decrease.

There is a large amount of processes on molecular and cellular level in organism reaction to neoplasia genesis, whose understanding can have a substantial impact on therapy's success rate or on therapy's efficiency prediction. One of these processes is angiogenesis induced by high production of vascular endothelial growth factor (VEGF). As per immunohistochemical studies VEGF is not expressed in typical colorectum mucous membrane. However it is strongly expressed in case of adenocarcinoma.

Another important process of organism's malignancy response is tumour tissue infiltration by CD8+ T lymphocytes (TIL), which are one of the important components of cellular immunity against tumour and which significantly contribute to tumour cells elimination. Potential of CD8+ T lymphocytes is considerable not just in patients' prognosis and treatment response prediction, but also in possibility of utilization of these cells for specific tumour immunotherapy.

In this thesis a change dynamics of two biomarkers (VEGF a CD8+ TIL) was retrospectively researched in a sample of 53 patients with locally developed rectum adenocarcinoma treated by presurgical radiochemotherapy. Research was conducted by comparison of VEGF and CD8+ TIL markers quantity before treatment and after the treatment. Furthermore it was examined whether a change of this expression has any impact on disease prognosis or treatment response prediction.

In case of VEGF levels examination the median value of overall survival (OS) period was shorter in case of patients whose VEGF expression was decreased after radiochemotherapy. However this difference was not proved to be statistically significant ( $p = 0,13$ ). VEGF

expression decrease after presurgical radiochemotherapy was not predictive for a treatment response nor for a downstaging ( $p = 0,61$ ).

In case of CD8+ TIL density evaluation it's growth after radiochemotherapy did not have significant impact on overall survival ( $p = 0,16$ ). Impact of CD8+ TIL density growth on downstaging was also insignificant ( $p = 0,37$ ). Nevertheless patients with growth of CD8+ tumour infiltrating lymphocytes density after radiochemotherapy reached 2,5 times higher median value of overall survival compared to other patients without growth of CD8+ tumour infiltrating lymphocytes, although statistically insignificant.

### 3. Úvod do problematiky

#### 3.1. Adenokarcinom rekta

Adenokarcinom rekta patří mezi nejčastější onkologická onemocnění v České republice. Dle posledních publikovaných údajů Českého webového portálu epidemiologie nádorů v roce 2016 roční incidence adenokarcinomu rekta činila 9,86 a mortalita 4,38 na 100000 obyvatel. Zastoupení jednotlivých předléčebných klinických stadií TNM adenokarcinomu rekta v České republice v roce 2016: I. stadium 24,8 %, II. stadium 17,1 %, III. stadium 17,2 %, IV. stadium 18,2 %, neznámé stadium 22,8 % (*Dušek et al. 2019*).

Adenokarcinom rekta se odlišuje od adenokarcinomu tlustého střeva v tom, že rektum naléhá na stěnu pánevní a tím může docházet k rychlému přestupu nádorových buněk do stěn pánve. Z toho plyne mnohem větší četnost lokálních a regionálních recidiv v oblasti malé pánve. Riziko recidivy lze zmenšit radioterapií (*Doleželová-Horová et al. 2007*). Hematogenní diseminací se karcinom rekta obvykle šíří nejprve do jater, následně do plic, poté do mozku, méně často do skeletu. Lokální recidivy karcinomu rekta se u klinického TNM I. stadia vyskytují v 5-10%, u II. stadia ve 25-30% a u III. stadia ve více než 50% (*Kocáková et al. 2005*). Nejčastějším místem lokálních recidiv je presakrální oblast, kde jsou lokální recidivy obtížně léčebně ovlivnitelné (*Dvořák et al. 2013*).

Léčba adenokarcinomu rekta na našem pracovišti byla prováděna v souladu s Národními radiologickými standardy - radiologie (Věstník MZ) a „Modrou knihou České onkologické společnosti“, což je doporučení, které bylo vytvořeno za spolupráce výboru České onkologické společnosti ČLS JEP, Všeobecné zdravotní pojišťovny, dalších zdravotnických pojišťoven a Ministerstva zdravotnictví ČR (*Modrá kniha 2019*) a v souladu se Standardy léčby Kliniky onkologie a radioterapie FN v Hradci Králové (*Standardy FN HK 2019*).

Pacienti byli prezentováni na mezioborovém indikačním týmu FN v Hradci Králové, kde ve spolupráci s chirurgy, gastroenterology, radiodiagnostiky a patology byla doporučena individuální strategie jejich léčby.

V současné době je standardem léčby lokálně pokročilého karcinomu rekta předoperační radiochemoterapie s konkomitantním 5-fluorouracilem nebo kapecitabinem, radikální operace a adjuvantní chemoterapie (*Gérard et al. 2006, Ceelen et al. 2009, Martin et al. 2012, Kim et al. 2015, Dayde et al. 2017, Chapman et al. 2017, Ludmir et al. 2017*). Alternativou u vybraných pacientů může být akcelerovaný režim předoperační radioterapie následovaný radikální operací a adjuvantní chemoterapií (*Häfner et al. 2016, Mowery et al. 2016*). Při výrazné stenose průsvitu konečníku a při hrozícím ileosním stavu je vhodné zajištění pasáže před předoperační radiochemoterapií odlehčující kolostomií (*Šlampa et al. 2014*). Přidáním systémové chemoterapie k předoperační radioterapii se zvyšuje míra kompletních patologických remisí i dosažení downstagingu tumoru. Navíc se snižuje riziko peroperačního rozsevu nádorových buněk v oblasti pánve a břicha (*Šlampa 2011, Glynne-Jones et al. 2017*). Předoperační radiochemoterapie dosahuje statisticky významně nižšího počtu lokálních recidiv a nižší toxicity, nicméně bez statisticky významného rozdílu v době celkového přežití při porovnání s adjuvantní pooperační radiochemoterapií lokálně pokročilého adenokarcinomu rekta (*Sauer et al. 2004, Sauer et al. 2012, De Caluwé et al. 2013, Rana et al. 2017*). Zvýšení účinnosti radiochemoterapie lokálně pokročilého karcinomu rekta se očekává od individualizací léčby dle biomarkerů (*Nussbaum et al. 2015, Yaffee et al. 2015, Buka et al. 2016b*). Přidání cílené léčby k předoperační radiochemoterapii adenokarcinomu rekta se dle doposud publikovaných klinických studií neukázalo jako přínosné, proto není zařazeno do aktuálních standard léčby (*Modrá kniha 2019, NCCN 2019, Standardy FN HK 2019*).

### **3.2. Exprese nádorového VEGF po neoadjuvantní radiochemoterapii pacientů s adenokarcinomem rekta**

Důležitým procesem doprovázejícím růst nádorů je angiogeneze. Angiogeneze je vícestupňový proces, jehož hlavními etapami jsou disoluce bazální membrány, proliferace endotelií, jejich migrace a morfogeneze nové cévy (*Katayama et al. 2019*). Nejprozkoumanějším angiogenním faktorem je vaskulární endoteliální růstový faktor (VEGF). Jedná se o růstový faktor pro endotelie, který má mitogenní účinek na endotelové

buňky a zvyšuje cévní permeabilitu (*Apte et al. 2019*). Receptory pro tento faktor jsou výhradně na endoteliích cév. Vazbou VEGF na VEGF receptor (VEGFR) se spustí transdukční kaskáda, jejímž výsledkem je zvýšená proliferace endotelových buněk, stimulace jejich migrace a zvýšení permeability cév (*Klener Jr a Klener 2013, Apte et al. 2019*). VEGF indukuje *transforming growth factor beta* (TGF- $\beta$ ) ve fibroblastech. Při hypoxii je produkce VEGF stimulována *hypoxia inducible factor 1-alpha* (HIF-1 $\alpha$ ) (*Suzuki et al. 2017*). VEGF zvyšuje expresi antiapoptotického proteinu Bcl-2 a tím inhibuje apoptózu, naopak protilátky proti VEGF snižují expresi Bcl-2 a tím navozují apoptózu (*Pidgeon et al. 2001, Dvořák et al. 2016a*). Dalším účinkem VEGF je produkce proteolytických enzymů - metaloproteáz. Matrix-metaloproteázy (MMP) jsou enzymy, které svým účinkem působí na bazální membránu endotelií a extracelulární matrix. Vytvářením prostoru pro nově vznikající cévy a invazi buněk nádoru do cév usnadňují angioinvasi i metastazování (*Klener 2002*).

Vaskulární endoteliální růstový faktor (VEGF) má dvě důležité role: při vývoji cév a při regulaci permeability endoteliálních buněk (*Breen 2007*). Imunohistochemické studie ukázaly, že VEGF není exprimován v normální kolorektální sliznici, ale je vysoce exprimován v adenokarcinomech (*Kang et al. 1997, Zlobec et al. 2005*). Expres VEGF je časnou událostí v sekvenci transformace adenomu na adenokarcinom (*Wong et al. 1999*). Neovaskularizace, kterou podporuje zvýšená exprese VEGF, je nutná jak pro progresi nádoru, tak pro jeho hematogenní diseminaci (*Tie et al. 2012, Zhao et al. 2015, Fouad et al. 2017*). U kolorektálního adenokarcinomu bylo zjištěno, že vysoká exprese VEGF koreluje se špatnou prognózou a vyšší incidencí jaterních metastáz (*Zlobec et al. 2005, Zlobec et al. 2008*).

Expresi VEGF v nádoru lze hodnotit imunohistochemicky, polymerázovou řetězovou reakcí (PCR) nebo metodou Northern blotting (*Des Guetz et al. 2006*). Lze stanovovat i cirkulující VEGF, který může mít vztah k nádoru, je však produkován i trombocyty, granulocyty a monocyty. Stanovování cirkulujícího VEGF je spojeno i s technickými obtížemi (*Vermeulen et al. 2002*). V této studii byla exprese VEGF v nádoru hodnocena imunohistochemicky.

Dle preklinických studií inhibice VEGF snižuje hypoxii, čímž zvyšuje účinnost radioterapie a snižuje intersticiální tlak v nádoru, což zvyšuje dostupnost cytostatik v nádorových buňkách (*Jain 2005*). Tento předpoklad byl potvrzen i v klinické studii (*Willet et al. 2004*).

VEGF představuje významný angiogenní faktor u solidních nádorů (*Klener Jr a Klener 2013*). V gastrointestinální onkologii se úspěšně používá inhibice VEGF při léčbě metastatického kolorektálního adenokarcinomu bevacizumabem, afliberceptem a regorafenibem a při léčbě pokročilého adenokarcinomu žaludku nebo gastroezofageálního spojení ramucirumabem.



Bevacizumab je neutralizační monoklonální protilátka s vysokou aktivitou vůči VEGF ligandu. Bevacizumab se nepoužívá v monoterapii, ale jen v kombinaci s protinádorovou chemoterapií (Koeberle et al. 2015). Antiangiogenní účinek bevacizumabu může zvyšovat radiosenzitivitu. Bevacizumab byl začleněn do studií fáze I-II předoperační chemoradioterapie adenokarcinomu rekta, ale toxicita a chirurgické komplikace pozorované v některých studiích byly zklamáním (Glynn-Jones et al. 2013, Marquardt et al. 2009, Torino et al. 2013). Aflibercept je rekombinantní fúzní protein, který se skládá z VEGF-vazebných částí tvořených extracelulárními doménami lidských VEGF receptorů 1 a 2 fúzovaných k Fc části lidského IgG1. Aflibercept (VEGF-trap) funguje jako dominantně negativní kompetitivní inhibitor VEGF receptorů. Aflibercept vykazuje vyšší afinitu k VEGF než bevacizumab (Klener a Klener Jr 2010). Regorafenib je multikinázový inhibitor, který moduluje receptory VEGF, fibroblastový růstový faktor (FGF), růstový faktor krevních destiček (PDGF), BRAF, růstový faktor kmenových buněk (KIT) a *rearranged during transfection* (RET), čímž také kromě jiného blokuje růst tumoru a angiogenezi (Dobiášová 2018). Ramucirumab je plně lidská IgG1 monoklonální protilátka. Doposud neexistuje žádný prediktivní biomarker pro terapeutickou odpověď na inhibitory VEGF (Willett et al. 2004, Šlampa 2011, van de Velde et al. 2014).

### 3.3. Hustota CD8+ tumor infiltrujících lymfocytů pacientů s adenokarcinomem rekta

Imunoterapie s sebou přináší perspektivu dlouhodobé, možná i trvalé odpovědi a na rozdíl od jiných typů cílené léčby je imunoterapie účinná napříč spektrem nádorových onemocnění (Melichar et al. 2017). Původní „tumorcentrické“ paradigma je postupně nahrazováno modelem, který zahrnuje širokou škálu imunitních interakcí mezi nádorovou populací a hostitelským organismem (Novák et al., 2014). Nádorové mikroprostředí hraje významnou roli v celém procesu tumorigeneze i ve vztahu mezi nádorem a hostitelem (Blank et al. 2016).

Souvislost mezi imunitním systémem, jeho selháním a vznikem nádorů, je známa již dlouho, ale teprve v poslední době byly rozpoznány klíčové mechanismy imunitního systému, které přinesly účinnou možnost léčby inhibicí osy PD-1/PD-L1 (Lakomý et al. 2019). Terapie pomocí inhibitorů kontrolních bodů imunitní reakce je jedním z největších pokroků v léčbě onkologických onemocnění posledních let. S preklinickými i klinickými úspěchy imunoterapie zaměřené na kontrolní body imunitní reakce (check point inhibitory) je v

poslední době zvýšená pozornost věnována účinkům radioterapie na buňky imunitního systému v nádorovém mikroprostředí (*Gameiro et al. 2014, Wattenberg et al. 2014, Pilonis et al. 2015*). Role T lymfocytů v odpovědi organismu na ozáření byla prokázána již v roce 1979 laboratorním pokusem, při kterém byla pozorována menší odpověď nádoru na ozáření u myši bez T lymfocytů (*Stone et al. 1979, Doležel 2019*). V radiobiologii postupně dochází k významnému posunu v chápání účinků radioterapie z tradičních “4R” (reparace, repopulace, redistribuce, reoxygenace) na současné “4R + 3E” (*elimination, equilibrium, escape*) (*Buka et al. 2016a*). Zjednodušeně řečeno to znamená, že současná radiobiologie se již nezaměřuje pouze na zlomy DNA v nádorové buňce způsobené ionizujícím zářením, ale i na účinky ionizujícího záření na okolní imunokompetentní buňky (*Dunn et al. 2004, Ahmed et al. 2014, Vacchelli et al. 2016*). Při poškození buňky ionizujícím zářením se do mezibuněčného prostoru uvolňuje DNA a ATP, které by se extracelulárně vůbec neměly nacházet (*Sharma et al. 2011, Demaria et al. 2014*). To silně přitahuje dendritické buňky, které se aktivují, migrují do lymfatických uzlin a kde aktivují naivní T lymfocyty na cytotoxické CD8<sup>+</sup> T lymfocyty, které následně migrují do nádoru. Jedním z významných mechanismů buněčné protinádorové imunity je likvidace nádorových buněk CD8<sup>+</sup> T lymfocyty. Dle preklinických studií se CD8<sup>+</sup> T lymfocyty významně podílí na účincích radioterapie v ozařovaném poli (*Lee et al. 2009, Yasuda et al. 2011, Golden et al. 2014*). Potenciál CD8<sup>+</sup> tumor infiltrujiících lymfocytů je značný nejen v prognóze pacientů a predikci odpovědi na léčbu, ale i v možnosti využití těchto buněk pro specifickou imunoterapii nádoru (*Gooden et al. 2011, Střížová et al. 2019*).

Vlivem chemotaktického gradientu nádorového mikroprostředí je přitahováno široké spektrum buněk imunitního systému. Zatímco hojná přítomnost cytotoxických T lymfocytů, paměťových lymfocytů a TH1 lymfocytů v nádorovém mikroprostředí bývá pravidelně spojena s prodlouženým DFS, DSS a OS u primárních nádorů různých anatomických lokalit (kolorektální karcinom, melanom, karcinom prsu, plic, žaludku, jícnu, močového měchýře, pankreatu, hlavy a krku, a další) i odlišných histologických typů (adenokarcinom, dlaždicobuněčný karcinom, velkobuněčný karcinom, melanom), prognostický význam B lymfocytů, NK buněk, myeloid-derived-suppressor cells (MDSC), mikrofágů, pomocných T lymfocytů (Th2 a Th17) a regulačních T lymfocytů (Tregs) se u různých primárních nádorů a rozdílných histologických typů liší (*Fridman et al. 2013, Galon et al. 2014*).

Francouzský imunolog prof. Jerome Galon vypracoval metodiku vyšetření CD3<sup>+</sup> a CD8<sup>+</sup> tumor infiltrujiících lymfocytů v invazivním okraji a v centru nádoru, nazvanou „Imunoskóre“. V invazivních okrajích nádoru, na rozdíl od centra nádoru, dochází k tvorbě epitelomesenchymového přechodu, což je spojeno s expresí specifických antigenů, rozeznatelných

imunitním systémem (*Suarez-Carmona et al. 2017*). Lepší prognostický význam by mělo ještě současné vyšetření paměťových, antigenem aktivovaných CD45RO<sup>+</sup> T lymfocytů a granzymu B, který spolu s perforinem tvoří hlavní obsah cytoplazmatických granul cytotoxických T-lymfocytů a NK buněk. U těchto dvou vyšetření jsou však technické problémy, například se silným šumem pozadí, které by snižovaly reprodukovatelnost těchto vyšetření při zavedení do rutinní praxe. Proto bylo do Imunoskóre zařazeno pouze vyšetření CD3<sup>+</sup> a CD8<sup>+</sup> tumor infiltruujících lymfocytů (*Galon et al. 2016, Hermitte 2016, Kwak et al. 2016, Mlecnik et al. 2016, Dundr et al. 2017*). Metoda je pro zpřesnění predikce prognózy a klinického výstupu pacientů prováděna kvantifikací dvou lymfocytárních populací (CD3<sup>+</sup> / CD8<sup>+</sup>) v centru a invazivním okraji nádorové tkáně. CD3<sup>+</sup> je membránový glykoprotein specifický pro všechny subpopulace T lymfocytů. CD8<sup>+</sup> lymfocyty (efektorové lymfocyty) jsou schopné za pomoci cytotoxických mechanismů perforinu a granzymu B uskutečnit lýzu nádorové buňky (*Bindea et al. 2010, Becht et al. 2016*). Molekuly perforinu permeabilizují membránu napadené buňky a umožní tím vstup granzymu B, který proteolyticky aktivuje apoptotickou kaskádu napadené buňky (*Hořejší 2019*). Jedná se o finální článek exekutivního řetězce specifické, protinádorové buněčné imunity (*Závadová et al. 2015, Park et al. 2016*). Imunoskóre prokázalo prognostický význam nejprve u kolorektálního karcinomu (*Petruželka et al. 2015*), následně u většiny typů solidních nádorů, a to jak primárních nádorů, tak i viscerálních (jaterních) a mozkových metastáz. V posledních letech je diskutována možnost rozšíření stávající TNM klasifikace o Imunoskóre na TNM-I (*Fridman et al. 2011, Galon et al. 2012, Mei et al. 2014, Kirilovsky et al. 2016*). TNM klasifikace se zaměřuje výhradně na nádorové buňky a opomíjí efekt imunitního systému pacienta. TNM klasifikace nepredikuje odpověď pacienta na léčbu. Fenotyp tumoru však není určen pouze jeho epiteliální komponentou, ale také nádorovým mikroprostředím včetně buněk imunitního systému (*Galon et al. 2007, Závadová et al. 2015, Kourea et al. 2016*).

Radioterapie a chemoterapie má velmi komplexní imunomodulační účinky, které ve výsledku nemusí být vždy jen imunosupresivní (*Kopecký et al. 2012, Soukup et al. 2015*). Při neoadjuvantní radiochemoterapii lokálně pokročilého karcinomu rekta nelze použít metodiku Imunoskóre v předléčebné endobiopsii, protože zpravidla není dost materiálu pro posouzení všech kritérií Imunoskóre (vyšetření hustoty tumor infiltruujících lymfocytů zvláště v invazivním okraji a zvláště v centru nádoru), lze však alespoň hodnotit hustotu cytotoxických CD8<sup>+</sup> T lymfocytů (*Galon et al. 2014*). V této disertační práci byl hodnocen pouze typ a hustota CD8<sup>+</sup> tumor infiltruujících lymfocytů, protože v biopsii před léčbou nebylo dostatečné

množství materiálu pro vyšetření lokalizačního centra nádoru nebo jeho invazivního okraje (Buka et al. 2016a).

Chemoterapie a radioterapie byly v minulosti považovány za imunosupresiva, protože lymfocyty jsou velice radiosenzitivní a citlivé na protinádorovou chemoterapii (Crittenden et al. 2015, Teng et al. 2015). Radioterapie je obecně vnímána jako imunosupresivní modalita, částečně kvůli její známé imunosupresivní indikaci celotělové radioterapie při přípravě na alogenní transplantaci (Formenti et al. 2013). Nádorové mikroprostředí je však heterogenní a dynamické a vzájemné interakce mezi ionizujícím zářením a imunitním systémem jsou multifaktoriální (Hiniker et al. 2015, Janiak et al. 2017), závislé dávce/ kvalitě/ frakcionaci ionizujícího záření a typu imunitních buněk (Rödel et al. 2012, Swart et al. 2016).

### 3.4. Vztah mezi léčebnou inhibicí VEGF a zvýšením protinádorové imunity

Postupně přibývá poznatků o vzájemných vztazích mezi léčebnou inhibicí VEGF a zvýšením protinádorové imunity (Goel et al. 2011, Gang et al. 2018).

Účinnost protinádorové imunoterapie blokováním kontrolních bodů imunitní reakce (check point inhibitorů) je limitována hypoxií a nízkou hustotou T lymfocytů uvnitř nádoru, což je důsledkem nízké perfúze v novotvořených nádorových kapilárách (Bellone et al. 2013). Abnormální nádorové cévy limitují i adhezi a extravazaci leukocytů uvnitř nádoru (De Bock et al. 2011, Carmeilt et al. 2011). Hypoxie zvyšuje imunosupresivní vlastnosti mikroprostředí nádoru tím, že zhoršuje efektorové funkce T-buněk (signalizace T-buněčných receptorů, proliferaci a tvorbu cytokinů T-buňkami) (Whiteside 2008). Naproti tomu hyperoxie zvyšuje účinnost cytotoxických CD8<sup>+</sup> tumor infiltrujících lymfocytů, které korelují s lepší klinickou odpovědí na inhibici osy PD-1/PD-L1 (Hatfield et al. 2015, Cantelmo et al. 2017, Yaghoubi et al. 2019). Hypoxický nádor je geneticky nestabilní. Objevuje se nový genotyp se zvýšenou produkcí angiogenních faktorů. Tato změna, označovaná jako angiogenní přepnutí (switch), zahajuje proces angiogeneze (Klener 2002, Rmali et al. 2007, Dvořák et al. 2016b).

Inhibice VEGF zlepšuje dostupnost imunokompetentních buněk do nádoru obnovením integrity kapilár, snížením intersticiálního tlaku v nádoru a zlepšením perfúze nádoru (Hamzah et al. 2008, Baronzio et al. 2012). Normalizovaná nádorová vaskulatura nejen že snižuje tkáňovou hypoxii a zlepšuje dostupnost cytostatik a kyslíku pro radioterapii, ale také zlepšuje protinádorovou imunitu (Huang et al. 2013, Jain 2013). Navíc deprivace živin (jako je glukóza) brání proliferaci a aktivaci T-buněk do efektorových CD8<sup>+</sup> tumor infiltrujících lymfocytů (Cham et al. 2005). Proto normalizace nádorových kapilár zvyšuje perfúzi v

nádoru a tím i množství kyslíku a živin. Od inhibice VEGF lze proto očekávat zvýšení účinnosti protinádorové imunoterapie (Cantelmo et al. 2017).

Zlepšení léčebné odpovědi protinádorovou imunoterapií, ke které dochází při inhibici VEGF, může být způsobeno inhibicí imunosupresivních funkcí VEGF na efektorové T buňky (Shi et al. 2013, Voron et al. 2015, Hendry et al. 2016). VEGF inhibuje funkci T buněk, zvyšuje doplňování myeloidních supresorových buněk (MDSC) a regulačních T buněk (Tregs) a zabraňuje diferenciaci a aktivaci dendritických buněk (DC) (Yang et al. 2018, Amin et al. 2019). Inhibice signalizace VEGF zvyšuje účinnost efektorových T-buněk tím, že prostřednictvím normalizace nádorových kapilár zvyšuje jejich dostupnost v nádoru a současně inhibuje VEGF indukovanou upregulaci inhibičních kontrolních bodů imunitní reakce (Huang et al. 2012, Terme et al. 2013).

Vzhledem k aktuálním úspěchům inovativní protinádorové imunoterapie se kombinace inhibitorů VEGF s inhibitory kontrolních bodů imunitní reakce jeví jako atraktivní léčebná strategie. Klíčem k úspěšnému klinickému použití této kombinované strategie je pochopení vzájemných interakcí mezi těmito dvěma léčebnými postupy (Cantelmo et al. 2017, Ramjiawan et al. 2017).

#### 4. Cíle disertační práce

Záměrem práce je hodnocení dynamiky změn dvou biomarkerů VEGF a CD8+ tumor infiltrujících lymfocytů (TIL) v jednom souboru pacientů s lokálně pokročilým adenokarcinomem rekta léčených předoperační radiochemoterapií.

Pracovní hypotéza je, že pacienti s vyšší expresí VEGF budou mít delší dobu celkového přežití než pacienti s nižší expresí VEGF a pacienti s vyšší hustotou CD8+ TIL budou mít delší dobu celkového přežití než pacienti s nižší hustotou CD8+ TIL.

Primárními cíli této práce je retrospektivně zhodnotit vliv předoperační radiochemoterapie na expresi vaskulárního endoteliálního růstového faktoru (VEGF) a imunomodulační účinek předoperační radiochemoterapie lokálně pokročilého karcinomu rekta imunohistochemickým vyšetřením hustoty VEGF a CD8+ TIL v endobiopsii před předoperační radiochemoterapií a u stejných pacientů v chirurgickém resektátu po předoperační radiochemoterapii.

Sekundárním cílem této práce je retrospektivní analýza výsledků léčby předoperační radiochemoterapií 53 pacientů s lokálně pokročilým adenokarcinomem rekta na Klinice onkologie a radioterapie FN Hradec Králové. Hodnocené parametry: TNM stadium, věk,

pohlaví, histologický grading, anatomická sublokalisace nádoru, typ chirurgického výkonu, dokončení plánované léčby, hodnocení celkového přežití, počtu a lokalizace recidiv.

## 5. Pacienti a metody

### 5.1. Charakteristika pacientů

Do studie bylo zařazeno 53 pacientů, 38 mužů a 15 žen, s lokálně pokročilým adenokarcinomem rekta, kteří byli léčeni na Klinice onkologie a radioterapie FN Hradec Králové od února 2001 do listopadu 2006. Práce byla v souladu se souhlasným stanoviskem Etické komise Fakultní nemocnice Hradec Králové, Sokolská 581, 500 05 Hradec Králové ze dne 13.10.2005 s projektem „Korelace mezi expresí některých imunohistochemických parametrů nemocných ozařovaných pro adenokarcinom rekta“. Medián věku činil 63 (41-75) let. Klinická TNM klasifikace před předoperační radiochemoterapií: II.stadium 16 pacientů a III.stadium 37 pacientů. Anatomická sublokalisace nádoru: dolní rektum (0 - 5 cm) 19 pacientů, střední rektum (výše než 5 - 10 cm) 28 pacientů a horní rektum (výše než 10 cm) 6 pacientů. Medián předléčebné hladiny CEA byl 4,54 (0,2-62,39) µg/l.

Histologická vyšetření chirurgického resekátu byla prováděna ve Fingerlandově ústavu patologie FN v Hradci Králové. Materiál byl rutinně fixován v 10% formalinu, zpracován běžnou parafinovou technikou a barven hematoxylinem-eosinem. Stanoven byl histologický typ nádoru a stupeň jeho diferenciaci. Ve všech případech se jednalo o adenokarcinom. Histologický grading v endobiopsii při předléčebné koloskopii byl u 3 pacientů dobře diferencovaný, u 32 pacientů středně a u 18 pacientů níže diferencovaný. Histologický grading v chirurgickém resekátu byl u 3 pacientů dobře diferencovaný, u 28 pacientů středně a u 20 pacientů málo diferencovaný. U dvou pacientů bylo dosaženo patologické kompletní remise, proto histologický grading v chirurgickém resekátu nebylo možné hodnotit (*Buka et al. 2016a, Buka et al. 2017*).

### 5.2. Léčba

Předoperační radiochemoterapie sestávala z radioterapie na oblast malé pánve ze 4 polí box technikou, lineárním urychlovačem (Clinac 600, Clinac 2100, nebo Varian, Varian Medical Systems, Palo Alto, CA, USA), ložiskovou dávkou 45 Gy/ 25 frakcí/ 5x týdně, následně boost 5,4 Gy/ 3 frakce zmenšenými poli na oblast tumoru s potenciací 5-fluorouracilem v dávce 200

mg/ m<sup>2</sup> /den kontinuálně po dobu radioterapie s víkendovými přerušeními (*Dvorak et al. 2010*). Ve snaze o dosažení vysoké homogenity hodnoceného souboru nebyli do studie zařazeni pacienti léčení IMRT technikou, boostem brachyterapie nebo potenciací capecitabinem. Všichni pacienti dokončili plánovanou dávku radioterapie. Dva pacienti nedokončili plánovanou potenciaci 5-fluorouracilem, a to z důvodu hematologické toxicity. Chirurgický zákrok byl prováděn 4-6 týdnů po ukončení předoperační radiochemoterapie. Toxicita léčby radiochemoterapií byla hodnocena dle „Common toxicity criteria for adverse events v4.0 (CTCAE)“ (*Common Toxicity Criteria 2018*).

### **5.3. Metodika imunohistochemického vyšetření VEGF**

V archivních parafinových bločcích byla imunohistochemicky vyšetřena exprese VEGF. Ve světelném mikroskopu byla hodnocena pozitivita reakce. Byl používán komerční kit monoklonální myši protilátky proti lidskému VEGF (M7273, Dako, Dánsko). Exprese VEGF byla hodnocena semikvantitativně: 0 = žádná exprese; 1 = slabá exprese; 2 = středně silná exprese; 3 = silná exprese. U stejného pacienta bylo vždy provedeno imunohistochemické vyšetření v předléčebné endobiopsii a v chirurgickém resektátu po předoperační radiochemoterapii. Snímky byly hodnoceny zkušeným patologem, který nebyl obeznámen s výsledky léčby u pacientů (*Buka et al. 2017*).

### **5.4. Metodika imunohistochemického vyšetření CD8+ tumor infiltrujících lymfocytů**

K imunohistochemickému průkazu CD8+ tumor infiltrujících lymfocytů v archivních parafinových bločcích byl používán komerční kit monoklonální myši protilátky proti CD8 (M7103, Dako, Glostrup, Denmark). Počet CD8+ tumor infiltrujících lymfocytů v nádorové tkáni byl hodnocen kvantitativně (počet CD8+ tumor infiltrujících lymfocytů na 1 mm<sup>2</sup> nádoru). U stejného pacienta bylo vždy provedeno imunohistochemické vyšetření v předléčebné endobiopsii a v chirurgickém resektátu po předoperační radiochemoterapii. Snímky byly hodnoceny zkušeným patologem, který nebyl obeznámen s výsledky léčby u pacientů (*Buka et al. 2016a*).

## 5.5. Statistické metody

Ke statistickému hodnocení byl používán program „*Number Cruncher Statistical Systems 9 NCSS*“ (Kaysville, UT, USA) (*Hintze 2001*). Základní metody deskriptivní statistiky byly použity k výpočtu hodnot mediánu, průměru a 95% intervalů spolehlivosti pro kontinuální data; absolutních a relativních četností pro kategorická data. Celkové přežití (overall survival) a přežití bez nemoci (disease free survival) byly hodnoceny pomocí Kaplan-Meierovy analýzy. Bylo provedeno vyšetření prognostického významu sledovaných parametrů exprese VEGF a hustoty CD8+ tumor infiltruujících lymfocytů log rank testem a Cox regresní analýzou. Vliv exprese VEGF a hustoty CD8+ tumor infiltruujících lymfocytů byl hodnocen chí-kvadrát testem. Ve všech případech bylo rozhodnutí o statistické významnosti založeno na úrovni významnosti  $\alpha = 0,05$ .

## 6. Vlastní výsledky

### 6.1. Adenokarcinom rekta

Nevyskytl se žádný případ mortality v souvislosti s léčbou. Předoperační radiochemoterapie byla ve většině případů dobře tolerována, všichni pacienti dokončili plánovanou dávku radioterapie. Dva pacienti nedokončili plánovanou terapii 5-fluorouracilem z důvodu hematologické toxicity.

V průběhu předoperační radiochemoterapie se u tří pacientů (jednoho muže a dvou žen) vyskytl průjem stupně 3 a u 2 pacientů (jednoho muže a jedné ženy) došlo k leukopenii stupně 3. Medián nadiru koncentrace hemoglobinu činil 124 (rozmezí 92-165) g / l, medián nadiru leukocytů byl 4,2 (rozmezí 1,6-14,5)  $10^9 / l$  a medián nadiru trombocytů byl 198 (rozmezí 93-263)  $10^9 / l$ . V souboru nebyl zaznamenán žádný případ syndromu dlaní a chodidel (*hand-foot skin reaction - HFSR*).

Po předoperační radiochemoterapii byla provedena radikální (R0) resekce nádoru u 51 pacientů: radikální resekce nádoru se zachováním anu u 22 pacientů a abdominoperineální amputace rekta u 29 pacientů. Radikální resekce s mikroskopicky pozitivními okraji (R1) byla provedena u 2 pacientů: u 1 pacienta se zachováním anu a 1 pacienta abdominoperineální amputace rekta.



Patologická TNM klasifikace po předoperační radiochemoterapii: patologická kompletní remise byla verifikována u 2 pacientů, u dalších 2 pacientů bylo nalezeno pouze mikroskopické reziduum onemocnění, I.stadium 16 pacientů, II.stadium 18 pacientů, III.stadium 12 pacientů, IV.stadium 3 pacienti. U IV. stadia se ve všech případech jednalo o metastázy jater zjištěné při operaci. Downstagingu bylo dosaženo u 34 pacientů (64%) (*Buka et al. 2016a, Buka et al. 2017*).

Medián doby léčebného sledování činil 109 měsíců (9,1 roku). V průběhu léčebného sledování u 24 pacientů došlo k recidivě onemocnění a 30 pacientů zemřelo. V době hodnocení 22 pacientů žilo bez recidivy a 1 pacient žil s recidivou nádoru. Pětileté celkové přežití činilo 56% (95% CI: 43-70%) s mediánem doby celkového přežití 8,6 let.

## **6.2. Vliv předoperační radiochemoterapie na expresi vaskulárního endoteliálního růstového faktoru adenokarcinomu rekta**

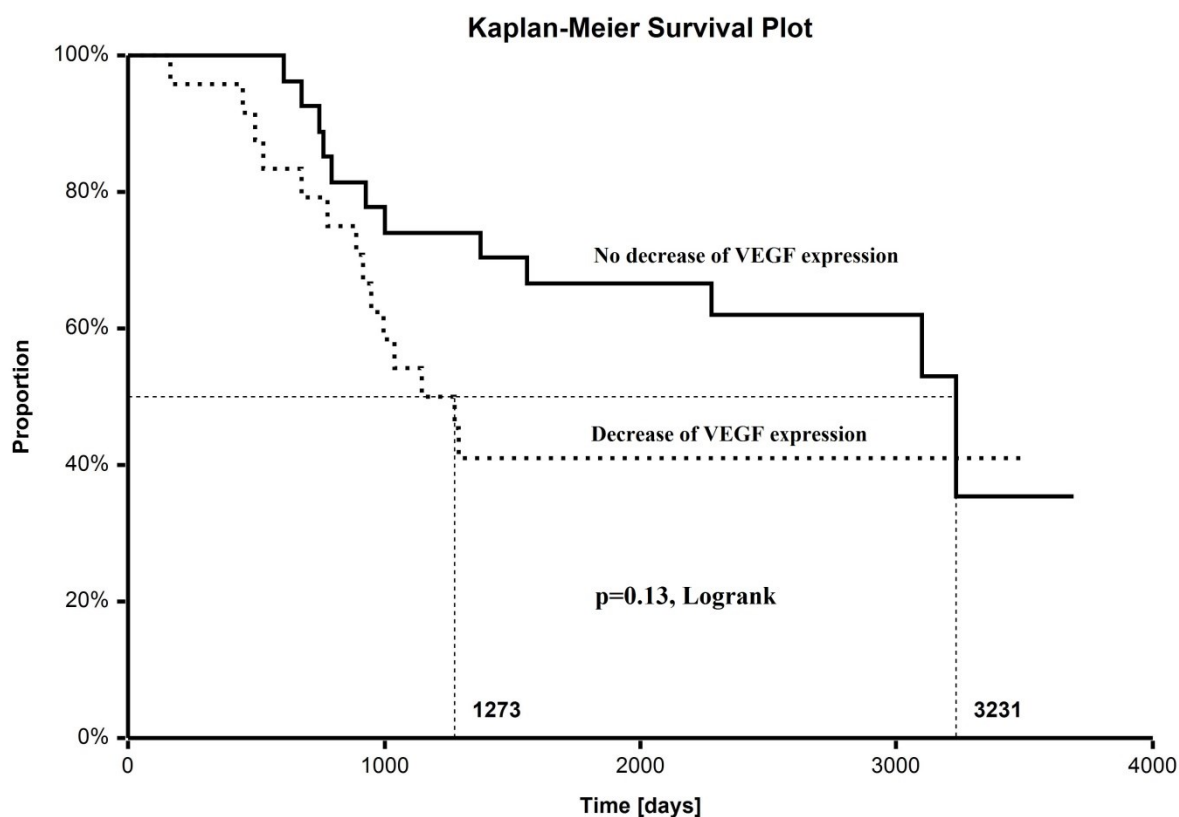
Po předoperační radiochemoterapii se v chirurgickém resektátu exprese VEGF snížila u 24 pacientů (45%), zvýšila u 7 pacientů (13%), nezměnila se u 20 pacientů (38%) a u 2 pacientů nebyla změna hodnotitelná, protože bylo dosaženo patologické kompletní odpovědi. Je zajímavé, že hladiny exprese VEGF vzrostly pouze u pacientů se skóre 1 a snížily se pouze u pacientů se skóre 3.

Medián doby celkového přežití (OS) byl kratší u pacientů, u kterých se po radiochemoterapii snížila exprese VEGF, avšak tento rozdíl nedosáhl statistické významnosti ( $p = 0.13$ ) (Obrázek 1). Exprese VEGF nebyla významná v Cox regresní analýze ani log-rank testu. Snížení exprese VEGF po předoperační radiochemoterapii nebylo prediktivní pro odpověď na léčbu ani pro downstaging ( $p = 0,61$ ).

## Obrázek 1

Křivka celkového přežití pacientů bez snížení exprese VEGF po předoperační radiochemoterapii (plná křivka)

Křivka celkového přežití pacientů se snížením exprese VEGF po předoperační radiochemoterapii (tečkovaná křivka)



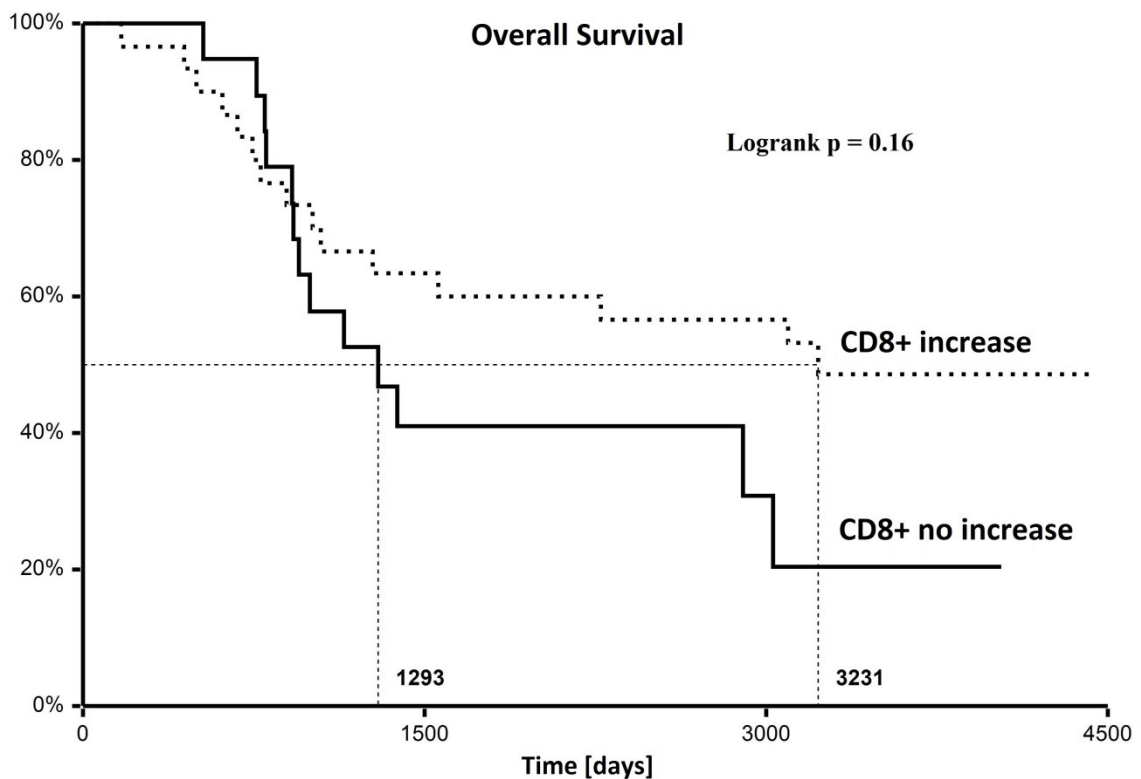
### 6.3. Vliv předoperační radiochemoterapie na hustotu CD8+ tumor infiltruujících lymfocytů adenokarcinomu rekta

Medián hustoty CD8+ tumor infiltruujících lymfocytů v endobiopsii před radiochemoterapií činil 12 (1-232) CD8+ tumor infiltruujících lymfocytů a v chirurgickém resektátu po radiochemoterapii 18 (1-319) CD8+ tumor infiltruujících lymfocytů. V průběhu předoperační radiochemoterapie došlo u 30 (57%) pacientů k nárůstu hustoty CD8+ tumor infiltruujících lymfocytů, u 18 (34%) pacientů došlo k poklesu, u 1 pacienta zůstala hustota CD8+ tumor infiltruujících lymfocytů zachována, u 2 pacientů nebylo možné změnu hustoty CD8+ tumor

infiltrujících lymfocytů hodnotit z důvodu patologické kompletní odpovědi po radiochemoterapii. U 2 pacientů nebylo možné hustotu CD8+ tumor infiltrujících lymfocytů hodnotit z důvodu nedostatku materiálu pro imunohistochemické vyšetření (u jednoho pacienta v endobiopsii a jiného pacienta v chirurgickém resektátu). Nárůst hustoty CD8+ tumor infiltrujících lymfocytů po radiochemoterapii neměl signifikantní vliv na celkové přežití v Coxově regresní analýze ( $p = 0,16$ ) a v logrank testu ( $p = 0,16$ ). Nesignifikantní byl také vliv nárůstu CD8+ tumor infiltrujících lymfocytů na downstaging hodnocený chí-kvadrátem ( $p = 0,37$ ). Pacienti s nárůstem hustoty CD8+ tumor infiltrujících lymfocytů po radiochemoterapii měli statisticky nesignifikantní 2,5krát delší medián celkového přežití v porovnání s ostatními pacienty bez nárůstu hustoty CD8+ tumor infiltrujících lymfocytů (Obrázek 2) (Buka et al. 2016a).

### Obrázek 2

Doba celkového přežití pacientů dle vzestupu CD8+ tumor infiltrujících lymfocytů po předoperační radiochemoterapii.



## 7. Diskuse

### 7.1. Adenokarcinom rekta

Výsledky léčby, včetně pětiletého celkového přežití, četnosti recidiv a vedlejších účinků, byly porovnány s publikovanou literaturou (*Rödel et al. 2016*). V německé studii III. klinické fáze CAO / ARO / AIO-94 byla pozorována signifikantně vyšší akutní toxicita u žen ve srovnání s pacienty mužského pohlaví podstupující předoperační radiochemoterapii adenokarcinomu rekta. Ve studii bylo 654 pacientů (197 žen a 457 mužů) léčených radiochemoterapií (*Wolff et al. 2013*). V naší studii nebyl pozorován rozdíl mezi pohlavími v akutní toxicitě, což mohlo být způsobeno omezeným počtem pacientů v naší studii v porovnání s německou studií.

Limitacemi této disertační práce je její retrospektivní charakter, technická omezení metodiky imunohistochemie a omezený počet hodnocených pacientů (53).

### 7.2. Vliv předoperační radiochemoterapie na expresi vaskulárního endoteliálního růstového faktoru adenokarcinomu rekta

V této disertační práci byla pozorována rozdílná exprese VEGF po předoperační radiochemoterapii se sníženou expresí pozorovanou u většiny pacientů. Snížená exprese VEGF byla spojena se statistickým trendem ke kratšímu celkovému přežití. Nelze vyloučit, že u větší skupiny pacientů by prognostický význam exprese VEGF byl více zřejmý a mohl by dosáhnout statistické významnosti. Je zajímavé, že prognóza pacientů se zhoršovala při poklesu VEGF. To je třeba vzít v úvahu s ohledem na škody způsobené destrukcí angiogeneze antiangienními činidly. Vzhledem k tomu, že výsledky studie naznačují souvislost mezi poklesem VEGF během předoperační radiochemoterapie a zhoršením prognózy pacientů, lze předpokládat, že inhibice angiogeneze pomocí bevacizumabu během předoperační radiochemoterapie pro adenokarcinom rekta by mohla být kontraproduktivní.

Studie japonských autorů hodnotila expresi VEGF před a po neoadjuvantní předoperační radioterapii adenokarcinomu rekta na 16 pacientech, u kterých byla imunohistochemicky vyšetřena exprese VEGF v endobiopsii před neoadjuvantní radioterapií a v operačním resekátu po neoadjuvantní radioterapii (*Nozue et al. 2001*). V endobiopsii před radioterapií nebyl ve 4 případech VEGF exprimován, ve 12 případech byl exprimován, z toho ve 4 případech silně. V operačním resekátu po předoperační radioterapii nebyl VEGF exprimován v 1 případě, v 15 případech byl exprimován, z toho ve 14 případech silně. Ve 12 ze 16

případů byla exprese VEGF po radioterapii silnější než před radioterapií, v porovnání pouze s 1 případem, ve kterém byla exprese po radioterapii slabší než před ozářením (*Nozue 2001 et al. 2001*). Na rozdíl od japonské studie v této práci byla místo samostatné předoperační radioterapie používána radiochemoterapie s konkomitantní aplikací kontinuálního 5-fluorouracilu, a to na větším souboru pacientů.

Expresi VEGF v endobiopsii před neoadjuvantní předoperační radioterapií adenokarcinomu rekta ve vztahu k účinnosti radioterapie na primární nádor dle histologie operačního resekátu po neoadjuvantní radioterapii hodnotila studie na 59 pacientech (*Zlobec et al. 2005*). Do studie byli zařazeni pacienti s lokálně pokročilým adenokarcinomem rekta bez abdominální lymfadenopatie a bez vzdálených metastáz, kteří byli léčeni neoadjuvantní brachyterapií vysokým dávkovým příkonem 26 Gy/4 frakce ve 4 po sobě následujících dnech, chirurgický výkon následoval 4 - 8 týdnů po ukončení brachytherapie. Dle histologie operačního resekátu byly v této studii nádory rozděleny do 3 skupin: patologická kompletní odpověď po radioterapii - ypT0, částečná odpověď po radioterapii – mikroložiska adenokarcinomu velikosti 0,3 - 0,9 cm v průměru, nádor neodpovídající na radioterapii – velký reziduální adenokarcinom. Pro účely této studie byly statisticky hodnoceny pouze patologické kompletní odpovědi po radioterapii a nádory neodpovídající na radioterapii. Průměrná exprese VEGF byla u nádorů neodpovídajících na radioterapii statisticky významně větší než u nádorů, kde bylo dosaženo patologické kompletní odpovědi ypT0 radioterapií ( $p = 0,035$ ). U téměř poloviny (47%) všech nádorů, u kterých bylo dosaženo patologické kompletní odpovědi radioterapií, byla exprese VEGF  $\leq 10\%$ . U 11 pacientů byla exprese 0%, a u všech (100%) těchto pacientů bylo radioterapií dosaženo patologické kompletní odpovědi. U 52% nádorů neodpovídajících na radioterapii byla exprese VEGF  $\geq 80\%$ . Dle výsledků této studie imunohistochemické vyšetření VEGF v endobiopsii před neoadjuvantní radioterapií může být užitečným markerem, který predikuje odpověď nádoru na předoperační radioterapii (*Zlobec et al. 2005*).

Expresi VEGF, EGFR, p53, Bcl-2 a apoptosis protease – activating factor - 1 (APAF-1) v endobiopsii před neoadjuvantní předoperační radioterapií adenokarcinomu rekta, ve vztahu k účinnosti radioterapie na primární nádor, hodnotila studie na 104 pacientech (*Zlobec et al. 2008*). Do studie byli zařazeni pacienti s lokálně pokročilým adenokarcinomem rekta bez abdominální lymfadenopatie a bez vzdálených metastáz, kteří byli léčeni neoadjuvantní brachyterapií vysokým dávkovým příkonem 26 Gy/4 frakce ve 4 po sobě následujících dnech, chirurgický výkon následoval 4 - 8 týdnů po ukončení brachytherapie. Dle histologie operačního resekátu byly v této studii nádory rozděleny do 2 skupin: 1.skupina: patologická

kompletní odpověď po radioterapii - ypT0 a 2.skupina nádory neodpovídající na radioterapii, kam byly zařazeny nádory s částečnou odpovědí po radioterapii - mikroložiska adenokarcinomu velikosti 0,3 - 0,9 cm v průměru i velké reziduální adenokarcinomy. Vztah mezi expresí těchto markerů v endobiopsii a patologické kompletní odpovědi po předoperační radioterapii byl statisticky hodnocen univariantní i multivariantní analýzou. V multivariantní analýze byly jak negativní exprese VEGF ( $p = 0,009$ ), tak i pozitivní exprese EGFR ( $p = 0,01$ ) nezávislými prediktivními markery kompletní patologické odpovědi po radioterapii. V případě současné negativní exprese VEGF a pozitivní exprese EGFR činila pravděpodobnost patologické kompletní odpovědi po radioterapii 12,8%. Naopak ze 34 nádorů, u kterých byla pozitivní exprese VEGF a současně negativní exprese EGFR, u 32 (94,1%) nádorů nebylo radioterapií dosaženo kompletní patologické odpovědi. Podskupina nádorů, u kterých je v endobiopsii pozitivní exprese VEGF a současně negativní exprese EGFR, je velmi rezistentní k radioterapii a tito pacienti by měli být kandidáty kombinované neoadjuvantní biochemoradioterapie (Zlobec et al. 2008).

K předoperační radioterapii adenokarcinomu rekta je v současné době standardně používána zevní radioterapie lineárním urychlovačem, tak jako je tomu v této práci. Brachyterapie může být v současné léčbě lokálně pokročilého adenokarcinomu rekta používána k boostu zevní radioterapie nebo jako salvage radioterapie lokální recidivy. Použití samostatné brachyterapie k neoadjuvantní předoperační léčbě lokálně pokročilého adenokarcinomu rekta je v současné době experimentálním přístupem.

První koncept antiangiogenní léčby měl za cíl zničit nádorové cévy, ale paradoxně se ukázalo, že antiangiogenní léky normalizují vaskulaturu a tím zlepšují dopravu cytostatik k nádorovým buňkám (Maj et al. 2016, Lin et al. 2016). Výsledky této studie podporují pozitivní význam normalizace nádorové vaskulatury spíše než její destrukce.

Významnou limitací této retrospektivní pilotní studie je relativně malý počet pacientů (53). Omezená velikost studované skupiny pacientů byla motivována záměrem analyzovat homogenní soubor pacientů léčených v jednom centru za použití konzistentního režimu radiochemoterapie, stejného chirurgického postupu a patologického zpracování vzorků. Podskupina pacientů bez snížení exprese VEGF byla heterogenní a zahrnovala pacienty s kompletní patologickou odpovědí, která by mohla přispět k signifikantnímu pozitivnímu výsledku studie. Proto hypotéza, že snížení exprese VEGF po radiochemoterapii může být spojeno s horší prognózou, by měla být zkoumána na větší skupině pacientů.

Ve třech obdobně koncipovaných klinických studiích s odběrem endobiopsie při předléčebné koloskopii a v chirurgickém resektátu po předoperační radiochemoterapii bylo pozorováno, že

zvýšená exprese EGFR během neoadjuvantní radiochemoterapie u pacientů s lokálně pokročilým adenokarcinomem rekta je spojena se statisticky významně kratším celkovým přežitím i kratším přežitím bez známek recidivy (Dvorak et al. 2012, Richter et al. 2014, Richter et al. 2015). Takováto korelace však nebyla pozorována v této studii u VEGF.

### 7.3. Vliv předoperační radiochemoterapie na hustotu CD8+ tumor infiltruujících lymfocytů adenokarcinomu rekta

V hodnoceném souboru pacientů s lokálně pokročilým karcinomem rekta jsme pozorovali vzestup mediánu hustoty CD8+ tumor infiltruujících lymfocytů v chirurgickém resektátu po předoperační radiochemoterapii v porovnání s předléčebnou endobiopsií. Pacienti s nárůstem CD8+ tumor infiltruujících lymfocytů po radiochemoterapii měli 2,5krát delší medián celkového přežití, který však v našem souboru nebyl statisticky signifikantní, což je pravděpodobně způsobeno omezeným počtem 53 pacientů. Výsledky naší studie jsou ve shodě s výsledky studií na větším počtu pacientů.

V retrospektivní studii celkem 136 pacientů s lokálně pokročilým karcinomem rekta léčených předoperační samostatnou radioterapií (30 pacientů), samostatnou chemoterapií (24 pacientů) nebo konkomitantní radiochemoterapií (63 pacientů) byla imunohistochemicky vyšetřena hustota CD3+ a CD8+ tumor infiltruujících lymfocytů v endobiopsii před zahájením předoperační radiochemoterapie a v chirurgickém resektátu po předoperační radiochemoterapii. V chirurgickém resektátu po předoperační radioterapii, chemoterapii a radiochemoterapii byla statisticky významně zvýšena hustota CD3+ a CD8+ tumor infiltruujících lymfocytů v porovnání s předléčebnou endobiopsií. Přitom nebyl signifikantní rozdíl mezi jednotlivými modalitami předoperační léčby. Vysoká hustota CD3+ a CD8+ tumor infiltruujících lymfocytů v předléčebné endobiopsii predikovala dobrou léčebnou odpověď na předoperační radiochemoterapii ( $p = 0,033$  a  $p = 0,021$ ), signifikantně delší celkové bezpříznakové přežití ( $p = 0,010$  a  $p = 0,022$ ) a signifikantně delší celkové přežití ( $p = 0,019$  a  $p = 0,003$ ). Tato studie prokázala, že předoperační radiochemoterapie karcinomu rekta může zvýšit lokální imunitní odpověď zvýšením hustoty tumor infiltruujících lymfocytů (Teng et al. 2015).

V retrospektivní studii na 276 pacientech s karcinomem kolorekta při době poléčebného sledování 14 let byl prokázán prognostický význam tumor infiltruujících lymfocytů. Exprese tumor infiltruujících lymfocytů v univariantní i multivariantní analýze byla statisticky

významně spojena s delší dobou přežití bez recidivy i delší dobou celkového přežití. V této studii byla pozorována i inverzní korelace mezi přítomností tumor infiltruujících lymfocytů a TNM stadiem karcinomu kolorekta: zvýšená přítomnost tumor infiltruujících lymfocytů u časných stadií karcinomu a snížená přítomnost tumor infiltruujících lymfocytů u pokročilých stadií karcinomu (*Ropponen et al. 1997*).

V retrospektivní studii na 371 pacientech s karcinomem kolorekta byly imunohistochemicky vyšetřeny CD8+ tumor infiltruující lymfocyty. Hustota CD8+ tumor infiltruujících lymfocytů inverzně korelovala s TNM stadiem onemocnění. V univariantské analýze byl statisticky významný rozdíl v době přežití dle hustoty CD8+ tumor infiltruujících lymfocytů teprve po 1-2 letech léčebného sledování, a to ve prospěch vyšší hustoty CD8+ tumor infiltruujících lymfocytů. V multivariantské analýze byla prokázána statisticky významně delší doba přežití při vyšší hustotě CD8+ tumor infiltruujících lymfocytů při době léčebného sledování delší než 2 roky, ale nikoliv kratší než 2 roky. Hustota CD8+ tumor infiltruujících lymfocytů byla signifikantně vyšší u pacientů, kteří po léčbě žili déle než 5 let (*Chiba et al. 2004*).

Ve studii na 3 nezávislých kohortách 415, 119 a 69 pacientů s I.-III. stadiem kolorektálního karcinomu byla vyšetřena hustota CD3+ tumor infiltruujících lymfocytů v centru nádoru a v jeho invazivním okraji. Byl prokázán jejich prognostický význam, pokud byly vyšetřeny pouze v centru nádoru i pokud byly vyšetřeny pouze v invazivním okraji nádoru. Nejlepší prognostickou hodnotu mělo jejich vyšetření v obou oblastech. Stejná studie prokázala signifikantně nižší počet recidiv a delší celkové přežití pacientů s vysokou hustotou CD3+, CD8+, CD45RO+ tumor infiltruujících lymfocytů a granzymu B (*Galon et al. 2006*).

Studie na 411 pacientech s I. a II. stadiem karcinomu kolorekta prokázala příznivý prognostický význam vysoké hustoty CD8+ a CD45RO+ tumor infiltruujících lymfocytů (*Pagès et al. 2009*). Studie na 599 pacientech s I.-IV. stadiem kolorektálního karcinomu ukázala, že se hustota CD8+ tumor infiltruujících lymfocytů signifikantně snižuje spolu s progresí kolorektálního karcinomu v rámci T stadia i v rámci TNM stadia (*Mlecnik et al. 2011*).

Imunoskóre pozitivně koreluje s prevalencí somatických mutací v lidských nádorech (*Alexandrov et al. 2013, Galon et al. 2014*). Karcinomy kolorekta, které vznikly na podkladě nestability mikrosatelitů způsobené mutací některého z mismatch repair genů odpovědných za opravy replikačních chyb v DNA, jsou snáze rozeznatelné imunitním systémem, mají vyšší hustotu CD8+ tumor infiltruujících lymfocytů a méně metastazují (*Maby et al. 2015*). Nádory s vysokou mutační náloží (high gene mutational load) mají lepší odpověď na léčbu check point inhibitory (*Link et al. 2016, McGranahan et al. 2016, Quiroga et al. 2016, Boland et al.*



2017, Passardi et al. 2017). Mikrosatelitová nestabilita, která se vyskytuje u 10-15% sporadických karcinomů kolorekta (Kloor et al. 2014, De Smedt et al. 2015, Kim et al. 2016, Copija et al. 2017) je spojena s 10-50krát vyšší mutační zátěží (Le et al. 2015, Sun et al. 2016, Le et al. 2017). Pacienti s vysokou nestabilitou mikrosatelitů odpovídají na léčbu metastatického kolorektálního karcinomu inhibitory PD-1 (pembrolizumab, nivolumab), případně v kombinaci s inhibitory CTLA4 (nivolumab a ipilimumab) (Topalian et al. 2012, Basile et al. 2017, Overman et al. 2017, Overman et al. 2018) a v rámci klinických studií s inhibitory PD-L1 (durvalumab, atezolizumab, avelumab) (Tapia et al. 2018, Lee et al. 2018). V naší studii jsme nestabilitu mikrosatelitů nehodnotili. Unikátní mechanismus účinku check point inhibitorů je doprovázen specifickými nežádoucími účinky, které se podobají autoimunitním onemocněním (*immune-related adverse events*) (Lakomý et al. 2019).

V současné době probíhá u různých typů solidních nádorů více než 200 klinických studií, které hodnotí imunoterapii pomocí tumor infiltrujících lymfocytů. Podaří-li se vytvoření jednotných guidelines pro měření a interpretaci tumor infiltrujících lymfocytů v nádoru, získáme účinný nástroj pro rozhodování v rámci léčebného algoritmu (Strážová et al. 2019). Velkým příslibem do budoucna je zejména kombinace různých metod léčby, která vede nejen ke spojení účinku jednotlivých modalit, ale rovněž k jejich vzájemné potenciaci a v některých případech také aktivaci (Spisarová et al. 2019).

## 8. Závěry

Byla získána data o dynamice změn exprese VEGF a hustoty CD8<sup>+</sup> TIL u lokálně pokročilého adenokarcinomu rekta vlivem předoperační radiochemoterapie.

V hodnoceném souboru byla exprese VEGF po předoperační radiochemoterapii lokálně pokročilého adenokarcinomu rekta snížena u většiny vyšetřených pacientů. Byl pozorován statisticky nesignifikantní trend ke kratšímu celkovému přežití u těchto pacientů.

Pacienti s nárůstem hustoty CD8<sup>+</sup> tumor infiltrujících lymfocytů po předoperační radiochemoterapii měli statisticky nesignifikantně delší medián celkového přežití v porovnání s ostatními pacienty bez nárůstu CD8<sup>+</sup> tumor infiltrujících lymfocytů.

Získané výsledky obou biomarkerů jsou v souladu s pracovní hypotézou o příznivém prognostickém významu vyšší exprese VEGF a vyšší hustoty CD8<sup>+</sup> TIL na dobu celkového přežití lokálně pokročilého adenokarcinomu rekta.

Výsledky léčby předoperační radiochemoterapií 53 pacientů s lokálně pokročilým adenokarcinomem rekta jsou v hodnocených parametrech - TNM stadium, věk, pohlaví, histologický grading, anatomická sublokalizace nádoru, typ chirurgického výkonu, dokončení plánované léčby, hodnocení celkového přežití, počtu a lokalizace recidiv - v souladu s doposud publikovanými pracemi.

Limitacemi této disertační práce jsou její retrospektivní charakter, technická omezení metodiky imunohistochemie a omezený počet hodnocených pacientů (53).

Tato práce přispívá k výzkumu prognostických biomarkerů lokálně pokročilého adenokarcinomu rekta.

V budoucnu by bylo možné prozkoumat na větším množství pacientů námi pozorované statisticky nesignifikantní prodloužení mediánu celkového přežití u pacientů, u kterých došlo ke zvýšení hustoty CD8+ TIL po předoperační chemoradioterapii, kdy by se mohl tento trend statisticky signifikantně potvrdit.

## 9. Literatura

Ahmed MM, Guha C, Hodge JW, Jaffee E. Immunobiology of radiotherapy: new paradigms. *Radiat Res* 2014; 182 (2): 123-125.

Alexandrov LB, Nik-Zainal S, Wedge DC, Aparicio SA, Behjati S, et al. Signatures of mutational processes in human cancer. *Nature* 2013; 500 (7463): 415-421.

Amin A, Hammers H. The evolving landscape of immunotherapy-based combinations for frontline treatment of advanced renal cell carcinoma. *Front Immunol* 2019; 9: 3120. doi: 10.3389/fimmu.2018.03120. eCollection 2018.

Apte RS, Chen DS, Ferrara N. VEGF in signaling and disease: Beyond discovery and development. *Cell* 2019; 176 (6): 1248-1264.

Baronzio G, Schwartz L, Kiselevsky M, Guais A, Sanders E, et al. Tumor interstitial fluid as modulator of cancer inflammation, thrombosis, immunity and angiogenesis. *Anticancer Res* 2012; 32 (2): 405-414.

Basile D, Garattini SK, Bonotto M, Ongaro E, Casagrande M, et al. Immunotherapy for colorectal cancer: where are we heading ? *Expert Opin Biol Ther* 2017; 17 (6): 709-721.

Bellone M, Calcinotto A. Ways to enhance lymphocyte trafficking into tumors and fitness of tumor infiltrating lymphocytes. *Front Oncol* 2013; 3: 231. doi: 10.3389/fonc.2013.00231.

Becht E, Giraldo NA, Germain C, de Reyniès A, Laurent-Puig P, et al. Immune contexture, immunoscore, and malignant cell molecular subgroups for prognostic and theranostic classifications of cancers. *Adv Immunol* 2016; 130: 95-190.

Bindea G, Mlecnik B, Fridman, WH Pagès F, Galon J. Natural immunity to cancer in humans. *Curr Opin Immunol* 2010; 22 (2): 215-222.

Blank CU, Haanen JB, Ribas A, Schumacher TN. Cancer Immunology. The "cancer immunogram". *Science* 2016; 352 (6286): 658-660.

Boland PM, Ma WW. Immunotherapy for colorectal cancer. *Cancers (Basel)* 2017; 9 (5). pii: E50. doi: 10.3390/cancers9050050.

Breen EC. VEGF in biological control. *J Cell Biochem* 2007; 102 (6): 1358-1367.

Buka D, Dvořák J, Sitorová V, Hátlová J, Richter I, et al. Vliv předoperační radiochemoterapie na hustotu CD8<sup>+</sup> tumor infiltrujících lymfocytů adenokarcinomu rekta. *Klin Onkol* 2016; 29 (3): 204-209. - a

Buka D, Dvořák J, Sitorová V, Richter I, Sirák I, et al. Prognostický význam exprese proteinu p53 u pacientů léčených pooperační adjuvantní radioterapií pro adenokarcinom rekta. *Onkologie* 2016; 10 (5): 228-230. - b

Buka D, Dvorak J, Sitorova V, Sirak I, Voboril R, et al. The changes of tumour vascular endothelial growth factor expression after neoadjuvant chemoradiation in patients with rectal adenocarcinoma. *Contemp Oncol (Pozn)* 2017; 21 (1): 48-53.

Buka D, Dvořák J, Richter I, Buchler T, Melichar B. Interactions between anti-VEGF therapy and antitumor immunity as a potential therapeutic strategy in colorectal cancer. *Brief Communication Acta Medica* 2019; v recenzním řízení.

Cantelmo AR, Pircher A, Kalucka J, Carmeliet P. Vessel pruning or healing: endothelial metabolism as a novel target? *Expert Opin Ther Targets* 2017; 21 (3): 239-247.

Carmeliet P, Jain RK. Principles and mechanisms of vessel normalization for cancer and other angiogenic diseases. *Nat Rev Drug Discov* 2011; 10 (6): 417-427.

Ceelen W, Fierens K, Van Nieuwenhove Y, Pattyn P. Preoperative chemoradiation versus radiation alone for stage II and III resectable rectal cancer: a systematic review and meta-analysis. *Int J Cancer* 2009; 124 (12): 2966-2972.

Clinicaltrials.gov, A service of the U.S. National Institutes of Health, dostupné z <http://clinicaltrials.gov>.

Common Toxicity Criteria for Adverse Events v 4.0 (CTCAE); dostupné z [https://www.eortc.be/services/doc/ctc/CTCAE\\_4.03\\_2010-06-14\\_QuickReference\\_5x7.pdf](https://www.eortc.be/services/doc/ctc/CTCAE_4.03_2010-06-14_QuickReference_5x7.pdf)

Copija A, Waniczek D, Witkoś A, Walkiewicz K, Nowakowska-Zajdel E. Clinical significance and prognostic relevance of microsatellite instability in sporadic colorectal cancer patients. *Int J Mol Sci* 2017; 18 (1). pii: E107. doi: 10.3390/ijms18010107.

Crittenden M, Kohrt H, Levy R, Jones J, Camphausen K, et al. Current clinical trials testing combinations of immunotherapy and radiation. *Semin Radiat Oncol* 2015; 25 (1): 54-64.

Dayde D, Tanaka I, Jain R, Tai MC, Taguchi A. Predictive and prognostic molecular biomarkers for response to neoadjuvant chemoradiation in rectal cancer. *Int J Mol Sci* 2017; 18 (3). pii: E573. doi: 10.3390/ijms18030573.

De Bock K, Cauwenberghs S, Carmeliet P. Vessel abnormalization: another hallmark of cancer? Molecular mechanisms and therapeutic implications. *Curr Opin Genet Dev* 2011; 21 (1): 73-79.

De Caluwé L, Van Nieuwenhove Y, Ceelen WP. Preoperative chemoradiation versus radiation alone for stage II and III resectable rectal cancer. *Cochrane Database Syst Rev* 2013; 2: CD006041. doi: 10.1002/14651858.CD006041.pub3.

De Smedt L, Lemahieu J, Palmans S, Govaere O, Tousseyn T, et al. Microsatellite instable vs stable colon carcinomas: analysis of tumour heterogeneity, inflammation and angiogenesis. *Br J Cancer* 2015; 113 (3): 500-509.

Demaria S, Pilonis KA, Vanpouille-Box C, Golden EB, Formenti SC. The optimal partnership of radiation and immunotherapy: from preclinical studies to clinical translation. *Radiat Res* 2014; 182 (2): 170-181.

Des Guetz G, Uzzan B, Nicolas P, et al.: Microvessel density and VEGF expression are prognostic factors in colorectal cancer. Meta-analysis of the literature. *Br J Cancer*. 2006; 94 (12): 1823-1832.

- Dobiášová B. Inhibitory VEGF ve 2. a dalších liniích léčby kolorektálního karcinomu. *Farmakoterapie* 2018; 14 (5): 637-641. ISSN 1801-1209.
- Doležel M. Imunomodulační efekt radioterapie. *Onkol Revue* 2019; 6 (Suppl Imuno): 56-58.
- Doleželová-Horová H, Ondrová B, Šlampa P, Novotný T. Karcinom konečníku. s. 153-162. V: Šlampa P, Petera J, et al. *Radiační onkologie*. Galén-Karolinum, Praha, 2007, 1.vydání, 457 s.
- Dundr P, Němejcová K, Bártů M, Matěj R, Rohan Z, et al. Hodnocení zánětlivé celulizace (tumor infiltrujících lymfocytů) u solidních nádorů. *Klin Onkol* 2017; 30 (S3): 10-21.
- Dunn GP, Old LJ, Schreiber RD. The three Es of cancer immunoediting. *Annu Rev Immunol* 2004; 22: 329-360.
- Dušek L, Mužík J, Kubásek M, Koptíková J, Žaloudík J, Vyzula R. Epidemiologie zhoubných nádorů v České republice [online]. Masarykova univerzita, [2005], [cit. 2019-8-18]. Dostupný z WWW: <http://www.svod.cz>. Verze 7.0 [2007], ISSN 1802 – 8861.
- Dvorak J, Melichar B, Hyspler R, Krcmova L, Urbanek L, et al. Intestinal permeability, vitamin A absorption, alpha-tocopherol, and neopterin in patients with rectal carcinoma treated with chemoradiation. *Med Oncol* 2010; 27 (3): 690-696.
- Dvořák J, Richter I, Buka D, Kubala E, Petera J. Chemoradioterapeutická léčba lokálně pokročilých karcinomů rekta. *Farmakoterapie Kolorektální karcinom* 2013: 42-46. ISSN 1801-1209.
- Dvořák J, Sitorová V, Richter I, Buka D, Sirák I, et al. Prognostický význam survivinu u pacientů s lokálně pokročilým adenokarcinomem rekta léčených pooperační adjuvantní radioterapií. *Onkologie* 2016: 10 (3): 131-134. - a
- Dvořák J, Sitorová V, Richter I, Buka D, Sirák I, et al. Prognostický význam hustoty kapilár určené pomocí protilátky proti CD34 a CD105 u pacientů léčených pooperační adjuvantní radioterapií pro adenokarcinom rekta. *Onkologie* 2016: 10 (4): 189-192. - b
- Dvorak J, Sitorova V, Ryska A, Sirak I, Richter I, et al. The prognostic significance of changes of tumor epidermal growth factor receptor expression after neoadjuvant chemoradiation in patients with rectal adenocarcinoma. *Strahlenther Onkol* 2012; 188 (9): 833-838.

Formenti SC, Demaria S. Combining radiotherapy and cancer immunotherapy: a paradigm shift. *J Natl Cancer Inst* 2013; 105 (4): 256-265.

Fouad YA, Aanei C. Revisiting the hallmarks of cancer. *Am J Cancer Res* 2017; 7 (5): 1016-1036. eCollection 2017.

Fridman WH, Dieu-Nosjean MC, Pagès F, Cremer I, Damotte D, et al. The immune microenvironment of human tumors: general significance and clinical impact. *Cancer Microenviron* 2013; 6 (2): 117-122.

Fridman WH, Galon J, Pagès F, Tartour E, Sautès-Fridman C, et al. Prognostic and predictive impact of intra- and peritumoral immune infiltrates. *Cancer Res* 2011; 71 (17): 5601-5605.

Fridman WH, Pagès F, Sautès-Fridman C, Galon J. The immune contexture in human tumours: impact on clinical outcome. *Nat Rev Cancer* 2012; 12 (4): 298-306.

Galon J, Costes A, Sanchez-Cabo F, Kirilovsky A, Mlecnik B, et al. Type, density, and location of immune cells within human colorectal tumors predict clinical outcome. *Science* 2006; 313 (5795): 1960-1964.

Galon J, Fox BA, Bifulco CB, Masucci G, Rau T, et al. Immunoscore and Immunoprofiling in cancer: an update from the melanoma and immunotherapy bridge 2015. *J Transl Med* 2016; 14: 273. doi: 10.1186/s12967-016-1029-z.

Galon J, Fridman WH, Pagès F. The adaptive immunologic microenvironment in colorectal cancer: a novel perspective. *Cancer Res* 2007; 67 (5): 1883-1886.

Galon J, Mlecnik B, Bindea G, Angell HK, Berger A, et al. Towards the introduction of the 'Immunoscore' in the classification of malignant tumours. *J Pathol* 2014; 232 (2): 199-209.

Galon J, Pagès F, Marincola FM, Angell HK, Thurin M, et al. Cancer classification using the Immunoscore: a worldwide task force. *J Transl Med* 2012; 10: 205. doi: 10.1186/1479-5876-10-205.

Gang W, Wang JJ, Guan R, Yan S, Shi F, et al. Strategy to targeting the immune resistance and novel therapy in colorectal cancer. *Cancer Med* 2018; 7 (5): 1578-1603.

Gameiro SR, Ardiani A, Kwilas A, Hodge JW. Radiation-induced survival responses promote immunogenic modulation to enhance immunotherapy in combinatorial regimens. *Oncoimmunology* 2014; 3: e28643. eCollection 2014.

Gérard JP, Conroy T, Bonnetain F, Bouché O, Chapet O, et al. Preoperative radiotherapy with or without concurrent fluorouracil and leucovorin in T3-4 rectal cancers: results of FFCD 9203. *J Clin Oncol* 2006; 24 (28): 4620-4625.

Glynne-Jones R, Hadaki M, Harrison M. The status of targeted agents in the setting of neoadjuvant radiation therapy in locally advanced rectal cancers. *J Gastrointest Oncol* 2013; 4 (3): 264-284.

Glynne-Jones R, Wyrwicz L, Tiret E, Brown G, Rödel C, et al. ESMO Guidelines Committee. Rectal cancer: ESMO Clinical Practice Guidelines for diagnosis, treatment and follow-up. *Ann Oncol* 2017; 28 (suppl\_4): iv22-iv40. doi: 10.1093/annonc/mdx224.

Goel S, Duda DG, Xu L, Munn LL, Boucher Y, et al. Normalization of the vasculature for treatment of cancer and other diseases. *Physiol Rev* 2011; 91 (3): 1071-1121.

Golden EB, Frances D, Pellicciotta I, Demaria S, Helen Barcellos-Hoff M, et al. Radiation fosters dose-dependent and chemotherapy-induced immunogenic cell death. *Oncoimmunology* 2014; 3: e28518. eCollection 2014.

Gooden MJ, de Bock GH, Leffers N, Daemen T, Nijman HW. The prognostic influence of tumour-infiltrating lymphocytes in cancer: a systematic review with meta-analysis. *Br J Cancer* 2011; 105 (1): 93-103.

Häfner MF, Debus J. Radiotherapy for colorectal cancer: current standards and future perspectives. *Visc Med* 2016; 32 (3): 172-177. doi: 10.1159/000446486.

Hamzah J, Jugold M, Kiessling F, Rigby P, Manzur M, et al. Vascular normalization in Rgs5-deficient tumours promotes immune destruction. *Nature* 2008; 453 (7193): 410-414.

Hatfield SM, Kjaergaard J, Lukashev D, Schreiber TH, Belikoff B, et al. Immunological mechanisms of the antitumor effects of supplemental oxygenation. *Sci Transl Med* 2015; 7 (277): 277ra30. doi: 10.1126/scitranslmed.aaa1260.

Hendry SA, Farnsworth RH, Solomon B, Achen MG, Stacker SA, et al. The role of the tumor vasculature in the host immune response: implications for therapeutic strategies targeting the tumor microenvironment. *Front Immunol* 2016; 7: 621. doi: 10.3389/fimmu.2016.00621. eCollection 2016.

Hermitte F. Biomarkers immune monitoring technology primer: Immunoscore® Colon. *J Immunother Cancer* 2016; 4: 57. doi: 10.1186/s40425-016-0161-x.

Hiniker SM, Maecker HT, Knox SJ. Predictors of clinical response to immunotherapy with or without radiotherapy. *J Radiat Oncol* 2015; 4: 339-345.

Hintze J, 2001, NCCS and PASS, Number Cruncher Statistical Systems, Kaysville, Utah.

Hořejší V. Imunitní systém a nádory – komplikovaný vztah. *Onkol Revue* 2019; 6 (Suppl Imuno): 14-17.

Huang Y, Goel S, Duda DG, Fukumura D, Jain RK. Vascular normalization as an emerging strategy to enhance cancer immunotherapy. *Cancer Res* 2013; 73 (10): 2943-2948.

Huang Y, Yuan J, Righi E, Kamoun WS, Ancukiewicz M, et al. Vascular normalizing doses of antiangiogenic treatment reprogram the immunosuppressive tumor microenvironment and enhance immunotherapy. *Proc Natl Acad Sci USA* 2012; 109 (43): 17561-17566.

Cham CM, Gajewski TF. Glucose availability regulates IFN-gamma production and p70S6 kinase activation in CD8<sup>+</sup> effector T cells. *J Immunol* 2005; 174 (8): 4670-4677.

Chapman BC, Hosokawa P, Henderson W, Panizza A, Overbey DM, et al. Impact of neoadjuvant chemoradiation on perioperative outcomes in patients with rectal cancer. *J Surg Oncol* 2017; doi: 10.1002/jso.24613.

Chiba T, Ohtani H, Mizoi T, Naito Y, Sato E, et al. Intraepithelial CD8<sup>+</sup> T-cell-count becomes a prognostic factor after a longer follow-up period in human colorectal carcinoma: possible association with suppression of micrometastasis. *Br J Cancer* 2004; 91 (9): 1711-1717.

Jain RK. Normalization of tumor vasculature: an emerging concept in antiangiogenic therapy. *Science* 2005; 307 (5706): 58-62.

Jain RK. Normalizing tumor microenvironment to treat cancer: bench to bedside to biomarkers. *J Clin Oncol* 2013; 31 (17): 2205-2218.

Janiak MK, Wincenciak M, Cheda A, Nowosielska EM, Calabrese EJ. Cancer immunotherapy: how low-level ionizing radiation can play a key role. *Cancer Immunol Immunother* 2017; 66 (7): 819-832.

Kang SM, Maeda K, Onoda N, Chung YS, Nakata B, et al. Combined analysis of p53 and vascular endothelial growth factor expression in colorectal carcinoma for determination of tumor vascularity and liver metastasis. *Int J Cancer* 1997; 74: 502-507.



Katayama Y, Uchino J, Chihara Y, Tamiya N, Kaneko Y, et al. Tumor Neovascularization and Developments in Therapeutics. *Cancers (Basel)* 2019; 11 (3). pii: E316. doi: 10.3390/cancers11030316.

Kim JH, Park HE, Cho NY, Lee HS, Kang GH. Characterisation of PD-L1-positive subsets of microsatellite-unstable colorectal cancers. *Br J Cancer* 2016; 115 (4): 490-496.

Kim NK, Hur H. New perspectives on predictive biomarkers of tumor response and their clinical application in preoperative chemoradiation therapy for rectal cancer. *Yonsei Med J* 2015; 56 (6): 1461-1477.

Kirilovsky A, Marliot F, El Sissy C, Haicheur N, Galon J, et al. Rational bases for the use of the Immunoscore in routine clinical settings as a prognostic and predictive biomarker in cancer patients. *Int Immunol* 2016; 28 (8): 373-382.

Klener P. Etiologie a patogeneze nádorového procesu s. 39-71. In: Klener P: *Klinická onkologie* Galén 2002, 686 s.

Klener P, Klener P Jr. *Nová protinádorová léčiva a léčebné strategie v onkologii*. Praha: Grada Publishing 2010, 232 s.

Klener P Jr, Klener P. *Principy systémové protinádorové léčby*. Praha: Grada Publishing 2013, 200 s.

Kloor M, Staffa L, Ahadova A, von Knebel Doeberitz M. Clinical significance of microsatellite instability in colorectal cancer. *Langenbecks Arch Surg* 2014; 399 (1): 23-31.

Kocáková I, Soumarová R. Chemoradioterapie karcinomu konečníku s. 62-72. V: Šlampa P., Soumarová R., Kocáková I. *Konkomitanti chemoradioterapie solidních nádorů*. Galén 2005, 167 s.

Koeberle D, Betticher DC, von Moos R, Dietrich D, Brauchli P, et al. Bevacizumab continuation versus no continuation after first-line chemotherapy plus bevacizumab in patients with metastatic colorectal cancer: a randomized phase III non-inferiority trial (SAKK 41/06). *Ann Oncol* 2015; 26 (4): 709-714.

Kopecký J, Slováček L, Priester P, Slováčková B, Kopecký O. Změny imunologické reaktivity u onkologických pacientů. *Klin Onkol* 2012; 25 (2): 97-102.

Kourea H, Kotoula V. Towards tumor immunodiagnostics. *Ann Transl Med* 2016; 4 (14): 263. doi: 10.21037/atm.2016.07.07.

Kwak Y, Koh J, Kim DW, Kang SB, Kim WH, et al. Immunoscore encompassing CD3+ and CD8+ T cell densities in distant metastasis is a robust prognostic marker for advanced colorectal cancer. *Oncotarget* 2016; 7 (49): 81778-81790.

Lakomý R, Poprach A. Vývoj checkpoint inhibitorů a jejich klinické využití. *Onkol Revue* 2019; 6 (Suppl Imuno): 14-17.

Le DT, Durham JN, Smith KN, Wang H, Bartlett BR, et al. Mismatch repair deficiency predicts response of solid tumors to PD-1 blockade. *Science* 2017; 357 (6349): 409-413.

Le DT, Uram JN, Wang H, Bartlett BR, Kemberling H, et al. PD-1 blockade in tumors with mismatch-repair deficiency. *N Engl J Med* 2015; 372 (26): 2509-2520.

Lee JJ, Chu E. Recent advances in the clinical development of immune checkpoint blockade therapy for mismatch repair proficient (pMMR)/non-MSI-H metastatic colorectal cancer. *Clin Colorectal Cancer* 2018; 17 (4): 258-273.

Lee Y, Auh SL, Wang Y, Burnette B, Wang Y, et al. Therapeutic effects of ablative radiation on local tumor require CD8+ T cells: changing strategies for cancer treatment. *Blood* 2009; 114 (3): 589-595.

Lin Z, Zhang Q, Luo W. Angiogenesis inhibitors as therapeutic agents in cancer: Challenges and future directions. *Eur J Pharmacol* 2016; 793: 76-81. doi: 10.1016/j.ejphar.2016.10.039.

Link JT, Overman MJ. Immunotherapy Progress in mismatch repair-deficient colorectal cancer and future therapeutic challenges. *Cancer J* 2016; 22 (3): 190-195.

Ludmir EB, Palta M, Willett CG, Czito BG. Total neoadjuvant therapy for rectal cancer: An emerging option. *Cancer* 2017; doi: 10.1002/cncr.30600.

Maby P, Tougeron D, Hamieh M, Mlecnik B, Kora H, et al. Correlation between density of CD8+ T-cell infiltrate in microsatellite unstable colorectal cancers and frameshift mutations: a rationale for personalized immunotherapy. *Cancer Res* 2015; 75 (17): 3446-3455.

Maj E, Papiernik D, Wietrzyk J. Antiangiogenic cancer treatment: The great discovery and greater complexity (Review). *Int J Oncol* 2016; 49 (5): 1773-1784.

Marquardt F, Rödel F, Capalbo G, Weiss C, Rödel C. Molecular targeted treatment and radiation therapy for rectal cancer. *Strahlenther Onkol* 2009; 185 (6): 371-378.

Martin ST, Heneghan HM, Winter DC. Systematic review and meta-analysis of outcomes following pathological complete response to neoadjuvant chemoradiotherapy for rectal cancer. *Br J Surg* 2012; 99 (7): 918-928.

McGranahan N, Furness AJ, Rosenthal R, Ramskov S, Lyngaa R, et al. Clonal neoantigens elicit T cell immunoreactivity and sensitivity to immune checkpoint blockade. *Science* 2016; 351 (6280): 1463-1469.

Mei Z, Liu Y, Liu C, Cui A, Liang Z, et al. Tumour-infiltrating inflammation and prognosis in colorectal cancer: systematic review and meta-analysis. *Br J Cancer* 2014; 110 (6): 1595-1605.

Melichar B, Spisarová M. Kombinované režimy v imunoterapii. *Klin Onkol* 2017; 30 (Suppl 3): 45-49.

Mlecnik B, Bindea G, Kirilovsky A, Angell HK, Obenauf AC, et al. The tumor microenvironment and Immunoscore are critical determinants of dissemination to distant metastasis. *Sci Transl Med* 2016; 8 (327): 327ra26. doi: 10.1126/scitranslmed.aad6352.

Mlecnik B, Tosolini M, Kirilovsky A, Berger A, Bindea G, et al. Histopathologic-based prognostic factors of colorectal cancers are associated with the state of the local immune reaction. *J Clin Oncol* 2011; 29 (6): 610-618.

Modrá kniha České onkologické společnosti 1.3.2019; 25. vydání, Brno. ISBN: 978-80-86793-48-1.

Mowery YM, Salama JK, Zafar SY, Moore HG, Willett CG, et al. Neoadjuvant long-course chemoradiation remains strongly favored over short-course radiotherapy by radiation oncologists in the United States. *Cancer* 2016; doi: 10.1002/cncr.30461.

National Comprehensive Cancer Network (NCCN) Clinical Practice Guidelines in Oncology; dostupné z <http://www.nccn.org>.

Novák M, Procházka V. Mechanismy navozené imunotolerance nádorových buněk u chronické lymfatické leukemie a možnosti jejich detekce metodami průtokové cytometrie. *Transfuze Hematol. dnes* 2014; 20 (2): 75-82.

Nozue M, Isaka N, Fukao K. Over-expression of vascular endothelial growth factor after preoperative radiation therapy for rectal cancer. *Oncol Rep* 2001; 8 (6): 1247-1249.

Nussbaum N, Altomare I. The neoadjuvant treatment of rectal cancer: a review. *Curr Oncol Rep* 2015; 17: 434. doi: 10.1007/s11912-014-0434-9.

Overman MJ, Lonardi S, Wong KYM, Lenz HJ, Gelsomino F, et al. Durable clinical benefit with nivolumab plus ipilimumab in DNA mismatch repair-deficient/microsatellite instability-high metastatic colorectal cancer. *J Clin Oncol* 2018; 36 (8): 773-779.

Overman MJ, McDermott R, Leach JL, Lonardi S, Lenz HJ, et al. Nivolumab in patients with metastatic DNA mismatch repair-deficient or microsatellite instability-high colorectal cancer (CheckMate 142): an open-label, multicentre, phase 2 study. *Lancet Oncol* 2017; 18 (9): 1182-1191.

Pagès F, Kirilovsky A, Mlecnik B, Asslaber M, Tosolini M, et al. In situ cytotoxic and memory T cells predict outcome in patients with early-stage colorectal cancer. *J Clin Oncol* 2009; 27 (35): 5944-5951.

Park JH, McMillan DC, Edwards J, Horgan PG, Roxburgh CS. Comparison of the prognostic value of measures of the tumor inflammatory cell infiltrate and tumor-associated stroma in patients with primary operable colorectal cancer. *Oncoimmunology* 2016; 5 (3): e1098801. eCollection 2016.

Passardi A, Canale M, Valgiusti M, Ulivi P. Immune checkpoints as a target for colorectal cancer treatment. *Int J Mol Sci* 2017; 18 (6). pii: E1324. doi: 10.3390/ijms18061324.

Petruželka L, Zavadová E, Špaček J, Vočka M, Staněk L, et al. s. 159-178. In: Zavadová E, et al. *Onkologická imunologie. Mladá fronta a.s.* 2015; 318 s.

Pidgeon GP, Barr MP, Harmey JH, et al.: Vascular endothelial growth factor (VEGF) upregulates BCL-2 and inhibits apoptosis in human and murine mammary adenocarcinoma cells. *Br J Cancer* 2001; 85 (2): 273-278.

Pilonis KA, Vanpouille-Box C, Demaria S. Combination of radiotherapy and immune checkpoint inhibitors. *Semin Radiat Oncol* 2015; 25 (1): 28-33.

Quiroga D, Lyerly HK, Morse MA. Deficient mismatch repair and the role of immunotherapy in metastatic colorectal cancer. *Curr Treat Options Oncol* 2016; 17 (8): 41. doi: 10.1007/s11864-016-0414-4.

Rana N, Chakravarthy AB, Kachnic LA. Neoadjuvant treatment for locally advanced rectal cancer: New concepts in clinical trial design. *Curr Treat Options Oncol* 2017; 18 (2): 13. doi: 10.1007/s11864-017-0454-4.

Ramjiawan RR, Griffioen AW, Duda DG. Anti-angiogenesis for cancer revisited: Is there a role for combinations with immunotherapy? *Angiogenesis* 2017; 20 (2): 185-204.

Richter I, Dvorak J, Bluml A, Cermakova E, Bartos J, et al. Influence of preoperative chemoradiotherapy on changes of epidermal growth factor receptor expression in patients treated by preoperative chemoradiotherapy for local advanced rectal carcinoma. *Klin Onkol* 2014; 27 (5): 361-366.

Richter I, Dvorak J, Urbanec M, Bluml A, Cermakova E, et al. The prognostic significance of tumor epidermal growth factor receptor (EGFR) expression change after neoadjuvant chemoradiation in patients with rectal adenocarcinoma. *Contemp Oncol (Pozn)*. 2015; 19: 48-53.

Rmali KA, Puntis MC, Jiang WG. Tumour-associated angiogenesis in human colorectal cancer. *Colorectal Dis* 2007; 9: 3-14.

Rödel F, Frey B, Gaipf U, Keilholz L, Fournier C, et al. Modulation of inflammatory immune reactions by low-dose ionizing radiation: molecular mechanisms and clinical application. *Curr Med Chem* 2012; 19 (12): 1741-1750.

Rödel C, Hofheinz R, Fokas E. Rectal cancer: Neoadjuvant chemoradiotherapy. *Best Pract Res Clin Gastroenterol* 2016; 30 (4): 629-639.

Ropponen KM, Eskelinen MJ, Lipponen PK, Alhava E, Kosma VM. Prognostic value of tumour-infiltrating lymphocytes (TILs) in colorectal cancer. *J Pathol* 1997; 182 (3): 318-324.

Sauer R, Becker H, Hohenberger W, Rödel C, Wittekind C, et al., for the German Rectal Cancer Study Group. Preoperative versus postoperative chemoradiotherapy for rectal cancer. *N Engl J Med* 2004; 351: 1731-1740.

Sauer R, Liersch T, Merkel S, Fietkau R, Hohenberger W, et al. Preoperative versus postoperative chemoradiotherapy for rectal cancer: results of the German CAO/ARO/AIO-94 randomised phase III trial after a median follow-up of 11 years. *J Clin Oncol* 2012; 30 (16): 1923-1933.

Sharma A, Bode B, Wenger RH, Lehmann K, Sartori AA, et al.  $\gamma$ -Radiation promotes immunological recognition of cancer cells through increased expression of cancer-testis antigens in vitro and in vivo. *PLoS One* 2011; 6 (11): e28217. doi: 10.1371/journal.pone.0028217.

Shi S, Chen L, Huang G. Antiangiogenic therapy improves the antitumor effect of adoptive cell immunotherapy by normalizing tumor vasculature. *Med Oncol* 2013; 30 (4): 698. doi: 10.1007/s12032-013-0698-1.

Soukup K, Wang X. Radiation meets immunotherapy - a perfect match in the era of combination therapy? *Int J Radiat Biol* 2015; 91 (4): 299-305.

Spisarová M, Melichar B. Úvod do imunoterapie. *Onkol Revue* 2019; 6 (Suppl Imuno): 11-13.

Standardy Kliniky onkologie a radioterapie FN Hradec Králové  
<https://www.fnhk.cz/onko/standardy>

Stone HB, Peters LJ, Milas L. Effect of host immune capability on radiocurability and subsequent transplantability of a murine fibrosarcoma. *J Natl Cancer Inst* 1979; 63 (5): 1229-1235.

Střížová Z, Bartůňková J. Úloha tumor infiltrujících lymfocytů v prognóze nemocných. *Onkol Revue* 2019; 6 (Suppl Imuno): 74-77.

Suarez-Carmona M, Lesage J, Cataldo D, Gilles C. EMT and inflammation: inseparable actors of cancer progression. *Mol Oncol* 2017; 11 (7): 805-823.

Sun X, Suo J, Yan J. Immunotherapy in human colorectal cancer: Challenges and prospective. *World J Gastroenterol* 2016; 22 (28): 6362-6372. Suzuki N, Gradin K, Poellinger L, Yamamoto M. Regulation of hypoxia-inducible gene expression after HIF activation. *Exp Cell Res* 2017; 356 (2): 182-186.

Swart M, Verbrugge I, Beltman JB. Combination approaches with immune-checkpoint blockade in cancer therapy. *Front Oncol* 2016; 6: 233. eCollection 2016.

Šlampa P. Předoperační chemoradioterapie v kombinaci s bevacizumabem u karcinomu konečníku. *Klin Onkol* 2011; 24 (5): 338-342.

- Šlampa P, et al. *Radiační onkologie v praxi*. 2014. 4. aktualizované vyd. Masarykův onkologický ústav, Brno, 353 s.
- Tapia Rico G, Price TJ. Atezolizumab for the treatment of colorectal cancer: the latest evidence and clinical potential. *Expert Opin Biol Ther* 2018; 18 (4): 449-457.
- Teng F, Mu D, Meng X, Kong L, Zhu H, et al. Tumor infiltrating lymphocytes (TILs) before and after neoadjuvant chemoradiotherapy and its clinical utility for rectal cancer. *Am J Cancer Res* 2015; 5 (6): 2064-2074.
- Terme M, Pernot S, Marcheteau E, Sandoval F, Benhamouda N, et al. VEGFA-VEGFR pathway blockade inhibits tumor-induced regulatory T-cell proliferation in colorectal cancer. *Cancer Res* 2013; 73 (2): 539-549.
- Tie J, Desai J. Antiangiogenic therapies targeting the vascular endothelial growth factor signaling system. *Crit Rev Oncog* 2012; 17 (1): 51-67.
- Theodoropoulos GE, Lazaris AC, Theodoropoulos VE, Papatheodosiou K, Gazouli M, et al. Hypoxia, angiogenesis and apoptosis markers in locally advanced rectal cancer. *Int J Colorectal Dis* 2006; 21 (3): 248-257.
- Topalian SL, Hodi FS, Brahmer JR, Gettinger SN, Smith DC, et al. Safety, activity, and immune correlates of anti-PD-1 antibody in cancer. *N Engl J Med* 2012; 366 (26): 2443-2454.
- Torino F, Sarmiento R, Gasparini G. The contribution of targeted therapy to the neoadjuvant chemoradiation of rectal cancer. *Crit Rev Oncol Hematol* 2013; 87 (3): 283-305.
- Vacchelli E, Bloy N, Aranda F, Buqué A, Cremer I, et al. Trial Watch: Immunotherapy plus radiation therapy for oncological indications. *Oncoimmunology* 2016; 5 (9): e1214790. eCollection 2016.
- van de Velde CJ, Boelens PG, Borras JM, Coebergh JW, Cervantes A, et al. EURECCA colorectal: multidisciplinary management: European consensus conference colon & rectum. *Eur J Cancer* 2014; 50 (1): 1.e1-1.e34. doi: 10.1016/j.ejca.2013.06.048.
- Vermeulen PB, Gasparini G, Fox SB, Colpaert C, Marson LP, et al. Second international consensus on the methodology and criteria of evaluation of angiogenesis quantification in solid human tumours. *Eur J Cancer* 2002; 38 (12): 1564-1579.

Voron T, Colussi O, Marcheteau E, Pernot S, Nizard M, et al. VEGF-A modulates expression of inhibitory checkpoints on CD8+ T cells in tumors. *J Exp Med* 2015; 212 (2): 139-148.

Wattenberg MM, Fahim A, Ahmed MM, Hodge JW. Unlocking the combination: potentiation of radiation-induced antitumor responses with immunotherapy. *Radiat Res* 2014; 182 (2): 126-138.

Whiteside TL. The tumor microenvironment and its role in promoting tumor growth. *Oncogene* 2008; 27 (45): 5904-5912.

Willett CG, Boucher Y, di Tomaso E, Duda DG, Munn LL, et al. Direct evidence that the VEGF-specific antibody bevacizumab has antivascular effects in human rectal cancer. *Nat Med* 2004; 10 (2): 145-147.

Wolff HA, Conradi LC, Beissbarth T, Leha A, Hohenberger W, et al. Gender affects acute organ toxicity during radiochemotherapy for rectal cancer: long-term results of the German CAO/ARO/AIO-94 phase III trial. *Radiother Oncol* 2013; 108 (1): 48-54.

Wong MP, Cheung N, Yuen ST, Leung SY, Chung LP. Vascular endothelial growth factor is up-regulated in the early pre-malignant stage of colorectal tumour progression. *Int J Cancer* 1999; 81: 845-50.

Yaffee P, Osipov A, Tan C, Tuli R, Hendifar A. Review of systemic therapies for locally advanced and metastatic rectal cancer. *J Gastrointest Oncol* 2015; 6: 185-200.

Yaghoubi N, Soltani A, Ghazvini K, Hassanian SM, Hashemy SI. PD-1/ PD-L1 blockade as a novel treatment for colorectal cancer. *Biomed Pharmacother* 2019; 110: 312-318.

Yang J, Yan J, Liu B. Targeting VEGF/VEGFR to modulate antitumor immunity. *Front Immunol.* 2018; 9: 978. doi: 10.3389/fimmu.2018.00978. eCollection 2018.

Yasuda K, Nirei T, Sunami E, Nagawa H, Kitayama J. Density of CD4(+) and CD8(+) T lymphocytes in biopsy samples can be a predictor of pathological response to chemoradiotherapy (CRT) for rectal cancer. *Radiat Oncol* 2011; 6: 49. doi: 10.1186/1748-717X-6-49.

Závadová E, Špaček J, Vočka M, Konopásek B, Fučíková T, et al. Immunoscore a jeho prediktivní hodnota u kolorektálního karcinomu. *Klin Onkol* 2015; 28 (Suppl 4): 4S82-4S85.



Zhao Y, Adjei AA. Targeting angiogenesis in cancer therapy: moving beyond vascular endothelial growth factor. *Oncologist* 2015; 20 (6): 660-673.

Zlobec I, Steele R, Compton CC. VEGF as a predictive marker of rectal tumor response to preoperative radiotherapy. *Cancer* 2005; 104: 2517-2521.

Zlobec I, Vuong T, Compton CC, Lugli A, Michel RP, et al. Combined analysis of VEGF and EGFR predicts complete tumour response in rectal cancer treated with preoperative radiotherapy. *Br J Cancer* 2008; 98 (2): 450-456.

## **10. Seznam publikací autora**

### **a) původní vědecké práce v impaktovaném časopise**

Dvorak J, Sitorova V, Nikolov DH, Filipova A, Ryska A, Melichar B, Richter I, Buka D, Mokry J, Filip S, Petera J. Primary cilia in gastrointestinal stromal tumors. *Neoplasma* 2014; 61 (3): 305-308. (IF 1,865)

Dvorak J, Hadzi Nikolov D, Dusek L, Filipova A, Richter I, Buka D, Ryska A, Mokry J, Filip S, Melichar B, Buchler T, Abrahamova J. Prognostic significance of the frequency of primary cilia in cells of small bowel and colorectal adenocarcinoma. *J BUON* 2016; 21 (5): 1233-1241. (IF 1,344)

Dvorak J, Hadzi Nikolov D, Dusek L, Filipova A, Richter I, Buka D, Ryska A, Mokry J, Filip S, Melichar B, Buchler T, Abrahamova J. Association of the combined parameters including the frequency of primary cilia, CD8+ tumor infiltrating lymphocytes and PD-1 expression with the outcome in intestinal cancer. *J BUON* 2017; 22 (6): 1477-1487. (IF 1,766).

### **b) ostatní práce v impaktovaném časopise**

Dvorak J, Melichar B, Filipova A, Grimova J, Grimova N, Rozsypalova A, Buka D, Rene V, Buchler T, Richter I. Simulations of centriole of polarized centrosome as a monopole antenna in immune and viral synapses. Special article *J BUON* 2018; 23(2): 514-521. (IF 1,379).

### **c) původní vědecké práce v recenzovaném neimpaktovaném časopise**

Buka D, Dvorak J, Sitotova V, Sirak I, Voboril R, Melichar B, Richter I. The changes of tumor vascular endothelial growth factor expression after neoadjuvant chemoradiation in patients with rectal adenocarcinoma. *Cont Oncol (Pozn)* 2017; 21 (1): 48-53.

Buka D, Dvořák J, Sitorová V, Hatlová J, Richter I, Sirák I. Vliv předoperační radiochemoterapie na hustotu CD8+ tumor infiltrujících lymfocytů adenokarcinomu rekta. *Klin Onkol* 2016; 29 (3): 204-209.

Buka D, Dvořák J, Petera J, Kašaová L, Bedrošová J, Zouhar M, Paluska P, Sirák I, Richter I, Vošmik M, Zoul Z. Brachyterapie inoperabilního karcinomu jícnu. *Onkologie* 2016; 10 (1): 38-40.

Dvořák J, Sitorová V, Richter I, Buka D, Sirák I, Donátová Z, Hatlová J, Vobořil R. Prognostický význam survivinu u pacientů s lokálně pokročilým adenokarcinomem rekta léčených pooperační adjuvantní radioterapií. *Onkologie* 2016; 10 (3): 131-134.

Richter I, Dvořák J, Blüml A, Urbanec M, Čermáková E, Bartoš J, Macháňová M, Sitorová V, Ryska A, Sirák I, Buka D, Hatlová J, Ferko A, Melichar B, Petera J. Vliv předoperační chemoradioterapie na změnu exprese epidermálního růstového faktoru u pacientů léčených předoperační chemoradioterapií pro lokálně pokročilý karcinom rekta. *Klin Onkol* 2014; 27 (5): 361-366.

Dvořák J, Sitorová V, Richter I, Buka D, Sirák I, Zapletal R, Donátová Z, Hatlová J, Vobořil R. Prognostický význam hustoty kapilár určované pomocí protilátky proti CD34 a CD105 u pacientů léčených pooperační adjuvantní radioterapií pro adenokarcinom rekta. *Onkologie* 2016; 10 (4): 189-192.

Buka D, Dvořák J, Sitorová V, Richter I, Sirák I, Zapletal R, Donátová Z, Hatlová J, Vobořil R. Prognostický význam exprese proteinu p53 u pacientů léčených pooperační adjuvantní radioterapií pro adenokarcinom rekta. *Onkologie* 2016; 10 (5): 228-230.

#### **d) ostatní práce v recenzovaném neimpaktovaném časopise, abstrakta odděleně**

Buka D, Dvořák J, Richter I, Buchler T, Melichar B. Interactions between anti-VEGF therapy and antitumor immunity as a potential therapeutic strategy in colorectal cancer. Brief Communication. Acta Medica (Hradec Kralove). 2019; 62 (3): 127-130.

Buka D, Dvorak J, Richter I, Hadzi Nikolov D, Cyrany J. Gastric and colorectal metastases of lobular breast carcinoma. Acta Medica 2016; 59 (1):18-21.

Dvořák J, Richter I, Buka D, Kubala E, Petera J. Chemoradioterapeutická léčba lokálně pokročilých karcinomů rekta. Farmakoterapie Kolorektální karcinom 2013: 42-46.

Dvořák J, Büchler T, Filipová A, Hadži Nikolov D, Buka D, Richter I, Honzírková M, Abrahámová J. Primární řasinky v onkologii. Postgraduální medicína 2015; 17 (2): 183-188.

Dvořák J, Büchler T, Buka D, Richter I, Zapletal R, Abrahámová J. Brachyterapie karcinomů trávicí trubice. Postgraduální medicína 2015; 17 (2): 161-168.

Dvořák J, Richter I, Buka D, Abrahámová J. Cobimetinib - pokrok v léčbě melanomu. Remedia 2017; 27 (5): 453-456.

Rozsypalová A, Dvořák J, Richter I, Buka D, Grimová J, Matoušková M. Aktuální možnosti léčby metastazujícího kastročně rezistentního karcinomu prostaty. Onkologická revue 2018; 2: 36-39.

#### *Vybraná konferenční abstrakta:*

Buka D, Dvorak J, Sitorova V, Richter I, Sirak I. Changes of the density CD8+ tumor infiltrating lymphocytes after neoadjuvant radiochemotherapy. ESTRO 35, Turin, Itálie, 29.4.-3.5.2016. Abstract PV-0431.

Dvorak J, Buka D, Richter I, et al. The changes of VEGF expression after neoadjuvant chemoradiation in patients with rectal adenocarcinoma. The 18th ECCO - 40th ESMO European Cancer Congress, Vienna, 25.-29.9. 2015. Abstract P056/2066.

Buka D, Sitorová V, Dvořák J, Čermáková E, Ryška A, Richter I, Sirák I, Hatlová J, Petera J. Prognostický význam survivinu u pacientů léčených pooperační adjuvantní radioterapií pro adenokarcinom rekta. 10. konference Společnosti radiční onkologie, biologie a fyziky. Hradec Králové, 20.6.-21.6.2014. Sborník příspěvků.

Dvořák J, Sitorová V, Hadži Nikolov D, Ryška A, Melichar B, Richter I, Buka D, et al. Primární řasinky buněk gastrointestinálních stromálních tumorů. B16. Onkologie 2012; 6 (SupplB.). ISSN 1803-5922. VIII. dny diagnostické, prediktivní a experimentální onkologie. 29.-30.11.2012, Olomouc.

Dvořák J, Hadži Nikolov D, Sitorová V, Mokřý J, Richter I, Buka D, et al. Primární řasinky buněk gastrointestinálního traktu. XVII. Hradecké gastroenterologické a hepatologické dny. Hradec Králové, 25.4.-26.4.2013.

Dvořák J, Sitorová V, Hadži Nikolov D, Ryška A, Melichar B, Richter I, Buka D, et al. Primary cilia in gastrointestinal stromal tumors. XXI. Cytoskeletal Club, Vranovská Ves, 15.5.-17.5.2013.

Dvorak J, Hadzi Nikolov D, Filipova A, Ryska A, Richter I, Buka D, et al. Presence of primary cilia in stromal cells of small bowel and colorectal cancer. XXII. Cytoskeletal Club, Vranovská Ves, 21.5.-23.5.2014.

Dvořák J, Hadži Nikolov D, Ryška A, Matěj R, Dundr P, Buka D, et al. Primární řasinky fibroblastů asociovaných s nádory adenokarcinomu tenkého střeva a kolorekta. Cesk Patol Soud Lek Suppl 1 2014; 26. Karolinum Praha, 7.-8.11.2014.

Dvorak J, Buka D, Richter I, et al. Primary cilia in medicine. XXIII. Cytoskeletal Club, Vranovská Ves, 20.5.-22.5.2015.

Dvořák J, Richter I, Buka D, et al. Primární řasinky prsu a karcinomu prsu. Vybrané otázky onkologie XIX. Galen 2015, pořadatelka Abrahamová J. s. 96-97.

Kupec M, Dvorak J, Hadzi Nikolov D, Dusek L, Filipova A, Richter I, Buka D, et al. Prognostic significance of the frequency of primary cilia in cells of small bowel and colorectal adenocarcinoma. ESMO 18th World Congress on Gastrointestinal Cancer. Annals Oncology. Abstract. Barcelona 29.6.-2.7.2016.

Buka D, Sitorová V, Dvořák J, Čermáková E, Ryška A, Richter I, Sirák I, Hatlová J, Petera J. Vliv předoperační radiochemoterapie na expresi VEGF adenokarcinomu rekta. 10. konference Společnosti radiační onkologie, biologie a fyziky. Hradec Králové, 20.6.-21.6.2014. Sborník příspěvků.

Dvorak J, Hadzi Nikolov D, Dusek L, Filipova A, Richter I, Buka D, et al. Prognostic significance of the frequency of primary cilia in cells of small bowel and colorectal adenocarcinoma. 12th International congress of cell biology. Prague 21.7.-25.7.2016. Abstract book., p.211.

Dvořák J, Hadži Nikolov D, Dušek L, Filipová A, Richter I, Buka D, et al. Prognostický význam primárních řasinek adenokarcinomu tenkého střeva a kolorekta. Sborník abstrakt XL. Brněnské onkologické dny 27.-29.4.2016, Klin Onkol 2016; 29 (Suppl 2): 2S128 - XXXII/133.

Dvořák J, Buka D, Sitorová V, et al. Prognostický význam hustoty CD3 tumor infiltrujících lymfocytů u pacientů léčených pooperační adjuvantní radioterapií pro adenokarcinom rekta. Sborník abstrakt XL. Brněnské onkologické dny 27.-29.4.2016, Klin Onkol 2016; 29 (Suppl 2): 2S136 -XXXII/209.

Dvořák J, Hadži Nikolov D, Dušek L, Filipová A, Richter I, Buka D, et al. Vzájemný vztah primárních řasinek, PD1 a CD8+ tumor infiltrujících lymfocytů u adenokarcinomu tenkého střeva a kolorekta. Sborník abstrakt Brněnské onkologické dny 26.-28.4.2017, Klin Onkol 2017; 30 (Suppl 1): XVII/143.

Dvořák J, Buka D, Sitorová V, Hatlová J, Richter I, Sirák I. Vliv předoperační radiochemoterapie na hustotu CD8+ tumor infiltrujících lymfocytů adenokarcinomu rekta. Radiační onkologie 2016 Sborník příspěvků 12.konference SROBF Hradec Králové 23.-25.6.2016.

